CANCER DE TIROIDES PAPILAR
EN NODULO HIPERCAPTANTE POR GAMMAGRAFIA,
REPORTE DE 3 CASOS EN EL HOSPÍTAL MILITAR CENTRAL DE BOGOTA

ROZO. D, MD[1], YURGAKY. J, MD[1], POLANÍA D., MD[2], GARCÍA J., MD[2], GARCÍA C., MD[2]*

[1] Residente del programa de Endocrinología, Facultad de Medicina, Universidad Militar Nueva Granada, Bogotá. [2]Endocrinólogo, Servicio de Endocrinología, Hospital Militar Central, Bogotá.

RESUMEN

La presencia de nódulos tiroideos es una condición clínica de alta prevalencia en la población general; la mayoría de ellos tienen una presentación benigna en especial cuando se trata de nódulos hipercaptantes a la gammagrafía. Sin embargo puede existir un nódulo hipercaptante que resulte con características de malignidad. Por esta razón, cuando la clínica es sugestiva de malignidad, se recomienda además, la realización de un estudio histopatológico con el fin de categorizar el nódulo y detectarlo oportunamente.

OBJETIVO. Describir tres casos de pacientes con nódulo tiroideo en el Hospital Militar Central, que por gammagrafía era hipercaptante, pero ante la sospecha clínica de malignidad por antecedentes médicos y hallazgos al exámen físico, se realizó biopsia de los nódulos confirmando la presencia de cáncer de tiroides papilar.

METODOLOGIA. Se revisaron las historias clínicas de tres pacientes quienes consultaron por la presencia de un nódulo tiroideo, el cual por gammagrafía era hipercaptante; ante la sospecha clínica de malignidad se decidió realizar estudio histológico, en los tres casos. Se describen las características demográficas, clínicas, imagenológicas e histopatologías.

RESULTADOS. Los tres casos correspondían a mujeres entre 40 y 55 años de edad quienes consultaron por la presencia de un nódulo tiroideo hipercaptante a la gamagrafía. Una de ellas era asintomática, otra refería disfonía de dos meses de evolución y la ultima tenia presencia de bocio de cinco años de evolución. Al exámen físico compartían las tres pacientes el hallazgo de la dureza a la palpación del nódulo. El estudio histológico evidenció la presencia de cáncer de tiroides papilar, uno de ellos de variedad de comportamiento agresivo y todas perteneciendo al grupo de alto riesgo de recaída.

CONCLUSION: El riesgo de malignidad en un nódulo tiroideo hipercaptante por gammagrafía es bajo, sin embargo se considera que debe realizarse biopsia con aguja fina del nódulo hipercaptante cuando la presencia de síntomas y/o los hallazgos al examen físico sean sospechosos de etiología neoplásica.

Palabras clave: cáncer de tiroides, gamagrafía, nódulo tiroideo, aumento de captación, nódulo caliente.

SUMMARY

The presence of thyroid nodules is a clinical condition with high prevalence in general population, often considered as a benign condition, when the nodule expresses an increased uptake in the thyroid scintigraphy. However could be a thyroid nodule with high uptake with malignant characteristics, for this reason, when clinic is suggestive of malignancy, it’s recommended performing a histopathological study in order to classify the nodule and make an early identification.

MAIN GOAL: to describe three cases of patients with a thyroid nodule, with a high uptake pattern on scintigraphy but with clinical findings and medical

background suggesting a malignant etiology, with further histological results confirming the presence of a papillary thyroid cancer.

METHODOLOGY: Medical records of three patients who consulted for the presence of a thyroid nodule were reviewed, the nodules had a high uptake on scintigraphy, due clinical suspicion of malignancy it was decided to make histology study in the three cases. The demographic, clinical, radiological and histophatological characteristics were described.

RESULTS: The three cases were women between 40 and 55 years old who consulted for the presence of a high uptake thyroid nodule on scintigraphy. One was asymptomatic, another related dysphonia two months of evolution and the last one related the presence of goiter that had last five years. On physical examination all three patients shared the finding of a hard nodule on palpation. Histological examination revealed the presence of papillary thyroid cancer, one of a variety of aggressive behavior and all belonging to the group at high risk of relapse.

CONCLUSION: The risk of malignancy on a thyroid nodule with high uptake on scintigraphy is low, however it is considered to perform fine needle biopsy of the nodule when there is the presence of symptoms and/or a physical examination is highly suspicious of malignant etiology.

Keywords: thyroid cancer, scintigraphy, thyroid nodule, increased uptake, hot nodule.

MARCO TEORICO

El nódulo tiroideo es la enfermedad tiroidea más frecuente, detectándose únicamente mediante palpación entre un 4% a 7% en la población general, porcentaje que aumenta de un 30% a 50% cuando estos incidentalomas son descubiertos mediante ultrasonografía de tiroides; (1) el hallazgo de cáncer de tiroides en un nódulo hipercaptante suele ser un hallazgo raro y se reporta entre un 5% hasta 15% (1, 2). Estudios epidemiológicos han mostrado una prevalencia de nódulos palpables en mujeres aproximadamente de 5% vs 1% en hombres que viven en zonas ricas en yodo (3). Por otra parte se ha descrito que la prevalencia de carcinoma de tiroides papilar es más alta en mujeres que en hombres siendo de 1.9 a 11.7 por 100.000 mujeres y de 1.0 a 4.8 por 100.000 hombres respectivamente. (4)

La mayoría de los nódulos tiroideos son benignos y para diferenciarlo de un nódulo maligno se requiere de un estudio histológico por biopsia aspirativa con aguja fina o de la pieza quirúrgica completa. (3) El principal problema del diagnóstico radica en distinguir estas dos lesiones y realizar oportunamente la resección quirúrgica de los nódulos malignos, ya que de esta prontitud en el diagnóstico y manejo apropiado dependerá el pronóstico para el paciente.

En Estados Unidos la incidencia anual del cáncer de tiroides diferenciado se ha incrementado de 3.6 por 100.000 habitantes en 1973 hasta 8,7 por 100.000 habitantes en 2002 (incremento de 2,4 veces con $p < 0001$). (5) Con respecto al cáncer de tiroides papilar la incidencia ha aumentado 2.9 veces entre 1988 y 2002, encontrando en un 49% mayor incidencia en nódulos menores o iguales a 1.0 cm y 87% en nódulos mayores de 1.0 cm. (5) Se considera que actualmente se diagnostica más cáncer de tiroides debido al mayor uso de tecnología disponible

como la ultrasonografía de cuello. En todo el mundo se estiman 212.000 casos nuevos de cáncer de tiroides, para una tasa de incidencia de 3,1 por 100.000 habitantes a nivel global.

En Colombia se estiman 2.000 casos nuevos anuales, de los cuales 1.821 son en mujeres. La tasa de incidencia es de 7,9 por 100.000 mujeres (6). En el Instituto nacional de Cancerología (INC) se presentaron en el 2008, 271 casos nuevos de cáncer de tiroides, de los cuáles el 92% correspondió a cáncer de tiroides diferenciado. Entre los años 2003 y 2007 en el mismo INC se reportaron 1.145 casos nuevos, los cuales según su histopatología y frecuencia correspondían a: Papilar 88%, folicular 3%, medular 3%, células de Hurtle 1%, anaplásico 1% y no clasificados 4%. (6)

El cáncer epitelial de tiroides es una neoplasia maligna originada en las células foliculares de la glándula, y puede ser clasificado en: Diferenciado, entre los cuáles se encuentra el papilar y el folicular; y mal diferenciado como el anaplásico. La mayoría son papilares, en general con buen pronóstico y curables, aunque cabe anotar que existen diferentes variantes en esta clasificación que indican un comportamiento más agresivo y de peor pronóstico, como se observa cuando se reporta el hallazgo de: Célula alta, célula columnar, esclerosante difusa, sólida, trabecular y desdiferenciado; porque se caracterizan por su invasión vascular extensa, a tejidos extra tiroideos o necrosis. (3,6).

Para la realización de un buen seguimiento y evitar recaídas, se ha hecho una clasificación teniendo en cuenta dos grupos: El de bajo riesgo, que comprende los pacientes que presentan un nódulo tiroideo menor de 4 cms; edad entre los 15 y 45 años; compromiso unilateral de la glándula; no compromiso de tejidos vecinos ni ganglionar; no metástasis a otros órganos; no evidencia de variante histológica

agresiva. El de alto riesgo, que comprende pacientes con tumor primario mayor de 4 cms; ser menor de 15 años o mayor de 45 años; extensión a tejidos vecinos o compromiso de ambos lóbulos de la glándula; metástasis a otros órganos; angioinvasión; atipia o necrosis; compromiso de la cápsula o la presencia de cualquier variante histológica agresiva (6).

La gammagrafía tiroidea esta indicada en la presencia de: Bocio multinodular; evaluación de nódulo hiperfuncionante cuando se detecta TSH suprimida; seguimiento de lesión folicular de bajo grado.

Usualmente los nódulos tiroideos malignos no captan los radiotrazadores utilizados en la gammagrafía y aparecen como áreas frías o no captantes, sin embargo en raras ocasiones puede encontrarse la presencia de malignidad en nódulos que por gammagrafía son hiperfuncionantes o que captan el radiotrazador, característica evidenciada en los nódulos tiroideos benignos. (7) La gammagrafía de tiroides es útil para detectar nódulos hipercaptantes, pero tiene limitaciones para distinguirlos entre benignos o malignos. (8)

La aparición de un nódulo hiperfuncionante por gamagrafía, es secundaria a la mutación del gen que codifica al receptor de TSH y del gen que codifica la subunidad α de la proteína G; circunstancias más frecuentemente encontradas en zonas deficientes en yodo. En las zonas ricas en yodo como en Japón, aún no se conoce la alteración génica que las desencadena, se cree que es por mutación somática del receptor de TSH. (9)

Como en cualquier patología, la clínica es definitiva para llegar a un buen diagnóstico: Los extremos de edad del paciente (si es menor 15 o 20 años y mayor de 45 o 70 años) (5,6); historia de radiación previa en cuello o corporal; historia familiar de cáncer tiroideo; neoplasia endocrina múltiple; nódulo tiroideo

con características sospechosas de malignidad (consistencia tiroidea pétrea); adenomegalia ipsilateral; cambios en las características de la voz y rápido crecimiento del nódulo; signos que son determinantes para orientar al médico y asi pueda iniciar los estudios complementarios histotológicos en los pacientes que los requieran.

En la ultrasonografia de tiroides de un nódulo, al encontrar cualquiera de estas características: hipoecogénico; micro calcificaciones; bordes irregulares; aspecto sólido; vascularización central; ausencia de halo periférico; si es más alto que ancho diferencia que sea mayor de 1 cm; son determinantes para la realizacion de una biopsia aspirativa con aguja fina para obtener un diagnóstico histológico y si hay hallazgos de malignidad, una pronta intervención quirúrgica . (5)

Este artículo tiene como objetivo reportar tres casos en los cuales se observo en la gammagrafía un nódulo tiroideo hipercaptante, que sugería etiología benigna.

Por la alta sospecha de etiología maligna ante los hallazgos al exámen físico e imagenológico por ultrasonografía de ser un carcinoma de tiroides, se decide realizar estudio histológico que confirmo la sospecha de malignidad; lo que fue concluyente para manejo quirúrgico.

Es relevante tener en cuenta que es definitivo no realizar un manejo conservador en todo nódulo hipercaptante, pensando que siempre son de etiología benigna.

DESCRIPCION DE LOS CASOS

PACIENTE 1.

Mujer de 46 años remitida por bocio de cinco años de evolución sin referir síntomas compresivos, ni dolor y a veces taquicardia en reposo. *Revisión por sistemas:* Xerodermia y caída del pelo

Antecedentes: Patológicos: dislipidemia, asma leve, enfermedad ácido péptica y síndrome de intestino irritable. *Quirúrgicos*: cistopexia. *Farmacológicos*: lansoprazol, atorvastatina. *Ginecológicos*: G2P2V2. *Familiares*: madre con hipotiroidismo

Exámen físico: buen estado general con tensión arterial (TA): 120/80, FC: 80, peso: 57 kg, talla: 1,50 cms, IMC: 23. Se palpa tiroides grado 2, dominancia izquierda, consistencia dura. La paciente trae a la consulta los siguientes resultados de laboratorio: TSH: 1,46 ulU/l (0.34-4.6), T4 total: 7,45 mcg/dl (5-12) y T3 total: 0,93 nmol/L (valor referencia 0 – 0,82). Al igual que el reporte de una gammagrafía de tiroides en donde se evidencia nódulo hipercaptante en lóbulo izquierdo que no suprime en su totalidad el resto de la glándula con un índice de atrapamiento de 4,8 (valor de referencia hasta 3,5). Figura 1

Teniendo en cuenta los hallazgos al exámen físico al palpar un nódulo tiroideo en el lóbulo izquierdo de consistencia dura se decide realizar una ecografía de tiroides. (Figuras 2 y 3) Ante los hallazgos descritos en la ecografía, se decide la realización de biopsia aspirativa con aguja fina (BACAF) de tiroides, de la cual se reporta abundantes grupos de células foliculares con inclusiones intranucleares y núcleos en grano de café sugestiva de cáncer papilar.

A la paciente se le realiza tiroidectomía total y vaciamiento ganglionar. El reporte de la histopatología reporta una glándula tiroides con un peso 20 gramos, un tamaño de 6x4x1,5 cms, el lóbulo derecho 4x2x1,5 cms y lóbulo izquierdo 4x2x2 cms. En el istmo y lóbulo izquierdo hay una lesión blanquecina circunscrita de 3x2x2 cms la cual reporta un carcinoma papilar de tiroides variante de célula alta, observándose a nivel del istmo y lóbulo izquierdo de 3 cms en diámetro mayor y foco microscópico de 0,1 cm en el lóbulo derecho, con infiltración focal de tejidos peritiroideos por tumor sin compromiso de márgenes de resección, con evidencia de cinco ganglios positivos (mediastino superior #2, periyugular #2, peritiroideo #1) borde de resección del tumor libres, 2 paratiroides y tiroiditis de Hashimoto (Figuras 4,5,6).

Se estadifica con MACIS: 4,98 con riesgo 1%.

Se le administra I^{131} (I: yodo), se hace seguimiento clínico y se le realizan pruebas bioquímicas con los siguientes resultados: TSH: 0,2 ulU/l (0.34-4.6), anticuerpos anti-tiroglobulina: negativos, tiroglobulina: 0,1 ng/ml (0 -25) y en el control de ecografía de cuello no hay evidencia de adenopatías, considerando en el momento libre de enfermedad, aunque dado la variante histológica agresiva, el compromiso a tejidos peritiroideos y la edad de la paciente, se considera un cáncer de tiroides de alto riesgo que requiere un seguimiento estricto.

PACIENTE 2.

Mujer de 42 años quien consulta por cuadro de disfonía de dos meses de evolución sin otro síntoma asociado. Antecedentes médicos negativos,

quirúrgicos: histerectomía a los 40 años por miomas. Niega exposición a tóxicos, o alergias conocidas, sin antecedentes familiares.

Examen físico: buen estado general, TA: 120/70, FC: 72, FR: 16, IMC: 25, conjuntivas normocrómicas y en palpación de cuello hay aumento de tamaño de tiroides con palpación de nódulo duro y móvil de 1 x 1 cms aproximadamente en polo superior de lóbulo derecho. La paciente trae a la consulta el reporte de una gamagrafía de tiroides en la cual se evidencia en el lóbulo derecho un nódulo hipercaptante con un índice de 5,1 (hasta 3,5) y con TSH: 3,1 ulU/l (0.34-4.6)

Sin embargo, además de la disfonía de dos meses de evolución que la paciente presentaba y no explicada en ese momento, llamaba la atención la consistencia dura del nódulo tiroideo a la palpación.

Por los hallazgos clínicos se decidió realizar una ecografía de tiroides como ayuda diagnóstica, para descartar la presencia de malignidad; el resultado reporta la presencia de un nódulo sólido de 8 x 6 mm en el polo superior del lóbulo derecho, razón por lo cual se le realiza BACAF de tiroides en donde se pueden observar células foliculares y papilas con inclusiones intranucleares, linfocitos normales con histiocitos multinucleados, hecho que hace pensar en cáncer papilar y tiroiditis linfocítica.

Es llevada a intervención quirúrgica donde encuentran nódulo de 5 mm en lóbulo derecho con invasión capsular macroscópica y en lóbulo izquierdo evidencia de fibrosis en tercio medio, con intensa reacción fibrótica que compromete el laríngeo recurrente y la presencia de adenopatías, las cuales por estudios de biopsia por congelación no revelaron ningún hallazgo de malignidad. Se realiza tiroidectomía total más vaciamiento ganglionar. El reporte de patología mostró: glándula tiroides

de 16,2 gramos, cáncer papilar variedad folicular de 0,5 cms con compromiso de cápsula únicamente, ganglios negativos y tejido peritiroideo sin paratiroides.

La paciente evoluciona satisfactoriamente en el postoperatorio inmediato; después de la tiroidectomía total se le administraron 100 mci de I^{131} Los resultados de los exámenes tomados fueron: tiroglobulinas: < 0,1ng/ml (0-25), anticuerpos anti-tiroglobulinas: negativos (< 20 Ul/ml). Los valores altos de TSH fueron suprimidos con el tratamiento con levotiroxina 250 mcg al día. A los dos años, hubo aumento de la tiroglobulina a 1,8 ng/ml a pesar de terapia supresora. Se le realizó rastreo el cual fue positivo por captación en remanente tiroideo; por lo tanto, se le administró nuevamente 150 mci de I^{131}, para una dosis acumulada de 250 mci. Se le hicieron estudios controles adicionales como la ecografía de cuello, en la cual no se evidenció la presencia de adenopatías.

Aunque el nervio laríngeo recurrente estaba comprometido por fibrosis, se considera la valoración por el servicio de otorrinolaringología para el estudio y manejo de la disfonía, quienes realizaron telelaringoscopia en la cual se observó parálisis de cuerda vocal derecha; por lo que se sometió a tratamiento de terapia vocal.

La paciente evolucionó satisfactoriamente y los resultados de los exámenes de control fueron: tiroglobulina: <0,1ng/ml (0-25), TSH: 0,03 ulU/l (0.34-4.6), anticuerpos anti-tiroglobulina: negativos, calcio sérico: 9,5 mg/dl, albúmina: 4,5 g/dl y ecografía de tiroides en estado post tiroidectomía sin adenopatías. Se consideró cáncer de tiroides de bajo riesgo, MACIS de 4 con riesgo de 1% y se decide continuar con el seguimiento estricto dado compromiso local extenso (comprometía laríngeo recurrente) al comprometer la cápsula, perteneciendo por lo tanto al grupo de alto riesgo de recaída.

PACIENTE 3

Mujer de 54 años remitida a la consulta de endocrinología por síntomas de astenia, adinamia, somnolencia, caída del pelo y xerodermia sin síntomas compresivos. Los antecedentes médicos fueron: hemorragia uterina anormal, dislipidemia y enfermedad ácido péptica. El resto de los antecedentes fueron negativos

Examen físico: TA: 120/80, FC: 70, FR: 16, IMC: 22, talla: 1,54 cm, peso: 55 kg, a la palpación en cuello se encuentra la tiroides disminuida de tamaño y se evidencia, nódulo izquierdo de 0,5 cm de consistencia dura. La paciente trae a la consulta un reporte de los siguientes laboratorios: TSH: 7,27 ulU/l (0.34-4.6), T4 libre: 1,25 ng/dl (1-1.8), y una gamagrafía de tiroides en donde se puede observar nódulo hipercaptante en lóbulo derecho.

Se inicia el tratamiento con levotiroxina 50 mcg al día; debido al hallazgo encontrado en el examen físico, se decide la realización de una ecografía de tiroides, en la cual se evidencia en el en lóbulo izquierdo, nódulo sólido central de 9x6x5 mm con calcificaciones irregulares con vascularización; en el polo inferior del mismo lóbulo se observó nódulo de 3 mm con dos adenopatías de 6 y 4 mm en zona IV de cuello, con características sospechosas. Por lo anterior se realiza BACAF de tiroides con la que se evidencian células foliculares mal preservadas, células microfoliculares de tamaños variables y coloide que hace pensar en una lesión folicular que favorece la formación de un nódulo adenomatoso.

La paciente es llevada a intervención quirúrgica, y la patología ordenada reporta cáncer papilar de 0,3 cm de variedad folicular sin invasión capsular en lóbulo izquierdo; el lóbulo derecho se reporta libre de enfermedad, pero se presentan 2

ganglios positivos para metástasis. La paciente evoluciona satisfactoriamente y en el momento posterior a tiroidectomía total se le administran 100 mci de I^{131}; se le realizaron exámenes de control y los resultados obtenidos fueron: tiroglobulina: 0,2 ng/ml (0-25), anticuerpos anti-tiroglobulina: negativos, TSH: 0,1 ulU/l (0.34-4.6), calcio sérico: 9,1 mg/dl (9-10.5) y fósforo: 3,76 mg/dl (3-4,5). Se continúa seguimiento de la paciente, y se considera dado los hallazgos previamente descritos en los exámenes control que la paciente se encuentra en remisión de su enfermedad con MACIS de 4,3 y riesgo de 1 %, con seguimiento estricto ya que pertenece al grupo de alto riesgo de recaída por edad y por haber cursado con metástasis ganglionares en cuello.

DISCUSION

Las tres pacientes referidas en el estudio presentaron nódulo tiroideo hipercaptante en la gamagrafía; al exámen físico, el nódulo tiroideo era de consistencia dura a la palpación.

Los dos únicos factores de riesgo conocidos en las tres, era la edad mayor de 45 años (caso 1 y 3) y que las tres son mujeres. Una de ellas refería un síntoma sospechoso, disfonía (caso 2). En el caso numero 1 la paciente presentaba un valor de hormona T3 ligeramente alta, en el caso número 2 su función tiroidea era normal y en el caso número 3 la paciente presentaba un hipotiroidismo subclínico. En las tres se decidió realizar ultrasonografía de tiroides dada la sospecha clínica de malignidad ante la dureza a la palpación del nódulo encontrado. Las características del nódulo por ecografía aumentaban más aun la sospecha de malignidad, soportando estos hallazgos los reportes del BACAF, por esta razón se realizó tiroidectomía total, se encontró en las tres, carcinoma de tiroides papilar. En el caso 1 se encuentra la presencia de una variante histológica agresiva e infiltración a tejidos peritiroideos. En el caso 2, fibrosis extensa que comprometió el nervio laríngeo recurrente explicando la disfonía por invasión capsular macroscópica. En el caso 3, la presencia de metástasis ganglionares locales.

La presencia de malignidad de nódulos en la tiroides que sean hiperfuncionantes o calientes por gammagrafía es rara (8, 10, 11, 12, 13). Aunque es ampliamente aceptado que el riesgo de malignidad de un paciente que tenga TSH suprimida y que en la gammagrafía se observe un nódulo hipercaptante, es inferior al 10 % (14); o como lo reporta Mizukami et al (15) detectando en el 12% de los nódulos tiroideos autónomos o hipercaptantes por gammagrafía, la presencia de cáncer de

tiroides; o el hallazgo encontrado en otro estudio de Niedziela et al (12) la incidencia de cáncer de tiroides en nódulos hipercaptantes era tan alta como un 29%, estudio realizado en niños que vivían en áreas deficientes de yodo, que como conocemos es un factor de riesgo de enfermedad nodular tiroidea y de nódulos tiroideos hipercaptantes por gammagrafía, más no de cáncer de tiroides. Pazaitou y colaboradores (16) encontraron en su estudio del 2008, 10 de 17 nódulos tiroideos hipercaptantes por gamagrafía (58.8%) la presencia de carcinoma de tiroides; por esta razón, el clínico debe estar alerta y continuar con los estudios que ayuden a detectar si existe la malignidad en este tipo de nódulo (9,17).

El valor diagnóstico de la gammagrafía tiroidea para el estudio de nódulos tiroideos es limitado; es una técnica de medicina nuclear que usa diferentes radiotrazadores como I^{123}, I^{131} o $Tecnesio^{99}$ (18). Típicamente el nódulo se caracteriza por su capacidad de captar el radiotrazador y dependiendo de esta capacidad se determina si el nódulo es caliente (captación elevada) o frío (captación disminuida); en estos últimos la posibilidad de cáncer es alrededor del 15 % por lo que es necesario e imperativo el estudio de BACAF (19).

Un estudio recientemente publicado en Brasil (18), en el cual 102 pacientes que tenían un nódulo tiroideo, se les realizó BACAF, aquellos que por análisis histológico tenían un diagnóstico de indeterminado o Bethesda I, se les realizó una gamagrafía con I^{123}, y se pudo evidenciar que la presencia de un nódulo caliente tenía una correlación de 2.5 % vs 25% si el nódulo fue clasificado inicialmente como frío.

Es difícil determinar la real incidencia de cáncer de tiroides en nódulos hipercaptantes. En la literatura, este hallazgo es muy raro y muchas veces se

encuentran reportados casos esporádicos (8, 13, 20), como Majima et al (21) encontró en 2005, 25 casos de cáncer de tiroides papilar en nódulos hiperfuncionantes o autónomos. La mayoría de los cánceres asociados a nódulos hipercaptantes son diferenciados, 80% son papilares y el 10 % son foliculares (21).

En el estudio de nódulo tiroideo la gammagrafía tiroidea es útil en los siguientes casos: (22)

1. Para seleccionar a los pacientes con bocio multinodular que pueden ser candidatos para el estudio histológico por BACAF.
2. Para evaluar la posibilidad de que un nódulo sea hiperactivo o hiperfuncionante.
3. Para decidir si se hace seguimiento de lesiones foliculares de bajo grado.

También es útil si se tiene el resultado de un análisis histológico que no da un diagnóstico, o a una lesión folicular de bajo grado, la gammagrafía ayuda a la discriminación entre nódulo caliente o frío y por lo tanto, para decidir entre la conducta quirúrgica vs el seguimiento (23,24). En el caso de un hipertiroidismo documentado mediante una TSH suprimida es extremadamente útil ya que el riesgo de malignidad es menor al 1 % (25) y su manejo es como el de un adenoma tóxico, siendo el diagnóstico más probable.(26)

En nuestro medio la gamagrafía se realiza con tecnesio^{99} debido a su disponibilidad; por ésta razón, los datos disponibles en la literatura de pacientes valorados con I^{123} no se pueden extrapolar debido a que el tecnesio no se organifica en la glándula tiroidea y por lo tanto, se pueden encontrar diferencias entre estas dos técnicas; entonces, de los resultados obtenidos por los dos métodos de diagnóstico, no es posible hacer una equivalencia del 100 % (27).

Cakir y col. (28) reportaron en pacientes con hipertiroidismo, la presencia de malignidad en un 6,9%; es importante entonces diferenciar entre aquellos pacientes que tienen hipertiroidismo patente vs subclínico ya que para el primer grupo, el riesgo de malignidad es menor al 1 % mientras que para el grupo de hipertiroidismo subclínico este valor es del 3% a 5 % (29).

La tirotoxicosis como consecuencia de un carcinoma de tiroides, se ha descrito en asociación a metástasis funcionantes, siendo más frecuente en los carcinomas de tiroides foliculares donde el pronóstico de la enfermedad no cambia (4), diferente a lo reportado en los tres casos descritos en el presente artículo, donde el carcinoma de tiroides encontrado es papilar y no se conoce el impacto sobre el pronóstico cuando se presenta esta asociación. Se cree que probablemente su aparición es por mutación del gen que codifica al receptor de TSH en el carcinoma de tiroides cuando aún no hay metástasis, aunque aún faltan más estudios (4, 9).

La coexistencia de nódulos hiperfuncionantes y cáncer, puede explicarse en la mayoría de los casos por la presencia en estrecha relación de un foco tiroideo funcionante con la lesión neoplásica y en la minoría de los casos, se trata de un real hiperfuncionamiento del cáncer *per se* (30); es importante anotar que en presencia de hipertiroidismo, la probabilidad de malignidad del nódulo hipercaptante detectado por gamagrafía es inferior al 1 %.

Si coexisten algunos factores de riesgo que puedan predecir malignidad como la edad, si es menor 15 o 20 años y mayor de 45 o 70 años (5,6); historia de radiación previa en cuello o corporal; historia familiar de cáncer de tiroides; neoplasia endocrina múltiple; indica la necesidad de estudio histológico, porque la probabilidad de etiología maligna aumenta (31). Además de los antecedentes

médicos y familiares que se describieron anteriormente, se debe tener en cuenta la presencia de algunas características que obligan al estudio complementario de los nódulos por medio de un análisis histológico, entre ellas están: La presencia de síntomas obstructivos de la vía aérea superior; sensación de disnea; tos; parálisis de cuerdas vocales; disfonía o voz gruesa no explicada y/o al examen físico; la presencia a la palpación de un nódulo tiroideo de consistencia dura, adherido a los tejidos con o sin la presencia de adenopatía cervical sobre todo si es ipsilateral y de rápido crecimiento.

Entre las características imagenológicas observadas en la ecografía que indican sospecha de malignidad, está la presencia de hipoecogenicidad, micro calcificaciones, bordes irregulares, aspecto sólido, vascularización central, ausencia de halo periférico, si el nódulo es más alto que ancho diferencia que sea mayor de 1 cm (18). En los ganglios linfáticos las características ecográficas de malignidad son: Pérdida del hilio graso; cambios quísticos; calcificaciones; vascularización periférica con mayor sensibilidad diagnóstica hasta de un 86%; (18); ser más redondos que ovalados y encontrarlos en las zonas del cuello III, IV, VI hablan de mayor probabilidad de ser malignos. (18)

La agudeza clínica del médico apoyada en otras ayudas diagnósticas, garantizan ante una enfermedad neoplásica un tratamiento rápido, aumentando las posibilidades de curación de la enfermedad. (8).

CONCLUSIONES Y RECOMENDACIONES

El riesgo de cáncer en un nódulo tiroideo es menor del 5%, siendo más frecuente el carcinoma de tiroides papilar como se describió anteriormente. Aunque los nódulos hipercaptantes suelen ser en su mayoría benignos, se debe tener en cuenta las características clínicas de un nódulo tiroideo con sospecha de malignidad, con el fin de realizar más estudios exploratorios como la ecografía de tiroides, biopsia con aguja fina del nódulo y por último el reporte definitivo con la pieza quirúrgica. Aún no se conoce la incidencia de malignidad en nódulos hipercaptantes, dado su poca frecuencia y los escasos reportes en la literatura que son esporádicos.

Es importante destacar que los tres casos reportados son mujeres, quienes viven en zonas ricas en yodo. En este grupo de pacientes, solo la edad y el sexo se podrían considerar como factores de riesgo para desarrollar patología maligna en tiroides, sin embargo la realización de una adecuada anamnesis y exámen físico nos permitieron identificar otros hallazgos clínicos que aumentaron la sospecha de probable etiología maligna y esto fue la base para completar el estudio con una ecografía de tiroides y posterior estudio histológico, para así llegar al diagnóstico final. Si estos hallazgos clínicos se hubieran pasado por alto, tendríamos tres pacientes con cáncer de tiroides papilar de alto grado por su comportamiento agresivo como fue reflejado en los reportes de histopatología. Por lo tanto, el diagnóstico de malignidad en un nódulo tiroideo no puede ser excluido completamente por el hallazgo único de hipercaptación en la gammagrafía de tiroides y requiere igualmente de un manejo cuidadoso y estricto.

REFERENCIAS

1. Ito Y, Miyauchi A. Prognostic factors and therapeutic strategies for differentiated carcinoma of the thyroid. Endocrine Journal 2009 (56) 2, 177-192.

2. Kim D, Song K , et al. High prevalence of carcinoma in ultrasonography guide fine needle aspiration cytology of Thyroid nodules. Endocrine journal 2008 (55) 1, 135-142.

3. Cooper D, Doherty G, et al, Revised American Association Management Guidelines for patients with Thyroid Nodules and Differentiated Thyroid Cancer. Thyroid. 2009; 19 (11):1167-1199.

4. Pacini F, Castagna G, et al. Thyroid cáncer: ESMO clinical Practice Guidelines for diagnosis, treatment and follow up. Annals of Oncology 2010; 21 (suppl 5).

5. Paul SJ, Sisson JC, Thyrotoxicosis caused by thyroid cancer. Endocrinol Metab Clin North Am 1990; 19: 593-612.

6.Protocolo del manejo del paciente con cáncer. Instituto nacional de Cancerología y Ministerio de protección Social. Actualizado Noviembre 2010.

7. Uludag M, Yetkin G, et al, Autonomously functioning thyroid nodule treated with radioactive iodine and later diagnosed as papillary thyroid cancer. Hormones. 2008; 7(2): 175-179

8. Horvath E, Majlis S, Rossi R, et al. An ultrasonogram reporting system for thyroid nodules stratifying cancer risk for clinical management. J Clin Endocrinol Metab. 2009;94:1748-1751.

9. Nishihara E, Amino N, Maekawa K. Prevalence of TSH Receptor and Gsα Mutations in 45 Autonomously Functioning Thyroid Nodules in Japan. Endocrine Journal 2009, 56 (6), 791-798

10. Erdogan MF, Anil C, Ozer D, Kamel N, Erdogan G, Is it useful to routinely biopsy hot nodules in iodine deficient areas? J Endocrinol Invest 2003; 26: 128-131.

11. Wong CK, Wheeler MH, Thyroid nodules: Rational management. World J Surg 2000; 24: 934-941.

12. Niedziela M, Breborowicz D, Trejster E, Korman E, Hot nodules in children and adolescents in western Poland from 1996 to 2000: clinical analysis of 31 patients. J Pediatr Endocrinol Metab 2002; 15: 823-830.

13. Lupi A, Orsolon P, Cerisara D, Deantoni-Migliorati G, Vianello-Dri A, “Hot” carcinoma of the thyroid. Case reports and comments on the literature. Minerva Endocrinol 2002; 27: 53-57.

14. Ashcraft MW, Van Herle AJ. Management of thyroid nodules. II. Scanning techniques, thyroid suppressive therapy, and fine needle aspiration. Head Neck Surg. 1981;3:297–322.

15. Mizukami Y, Michigishi T, Nonomura A, et al, Autonomously functioning (hot) nodule of the thyroid gland. A clinical and histopathologic study of 17 cases. Am J Clin Pathol 1994; 101: 29-35.

16. Pazaitou-Panayiotou K, Perros P, Boudina M, Siardos G, Drimonitis A, Patakiouta F, Vainas I Mortality from thyroid cancer in patients with hyperthyroidism: the The agenion Cancer Hospital experience. Eur J Endocrinol 2008; 159: 799–803

17. Niepomniszcze H, Suarez H, Pitoia F, et al. Case reports: follicular carcinoma presenting as autonomous functioning thyroid nodule and containing an activating mutation of the TSH receptor (T620I) and a mutation of the Ki-RAS (G12C) genes. Thyroid. 2006;16: 497–503.

18. Weslley P. Contribution of scintigraphy and ultrasonography to the prediction of malignancy in thyroid nodules with indeterminate cytology. Arq Bras Endocrinol Metab. 2010; 54 -1.

19. Ross DS. Diagnostic approach to and treatment of thyroid nodules. I. In: Rose BD, ed. UpToDate. Wellesley, MA: UpToDate. Last accessed December 2008.

20. Ducci M, Appetecchia M, Marzetti A, Differentiated carcinoma in autonomously functioning thyroid nodule: case report. Acta Otorhinolaryngol Ital 1996¸16: 281-285.

21. Majima, T, Doi K, Komatsu Y, et al. Papillary thyroid carcinoma without metastases manifesting as an autonomously functioning thyroid nodule. Endocrine journal. 2005; Vol 52 (3): 309-316

22. Marc D. Coltrera, MD , Evaluation and Imaging of a Thyroid Nodule , Surg Oncol Clin N Am 17 (2008) 37–56.

23. Singer PA, Cooper DS, Daniels GH, et al. Treatment guidelines for patients with thyroid nodules and well-differentiated thyroid cancer. Arch Intern Med 1996;156:2165–72.

24. Mazzaferri EL. Management of a thyroid solitary nodule. N Engl J Med 1993;328:553–9.

25. Wong CKM ,Wheeler MH. Thyroid nodules: rational management. World J Surg 2000;24: 934–41.

26. Tfayli H, Teot L, et al, Papillary Thyroid Carcinoma in an Autonomous Hyperfunctioning Thyroid Nodule: Case report and review of the literature. Thyroid. 2010; vol 20 (9):1029-1032

27. Cooper DS, Doherty GM, Haugen BR, et al. Management guidelines for patients with thyroid nodules and differentiated thyroid cancer: the American Thyroid Association Guidelines Taskforce. Thyroid. 2006;16:109 –142.

28. Cakir M, Arici C, Alakus H, et al. Incidental thyroid carcinoma in thyrotoxic patients treated by surgery. Horm Res. 2007;67:96 –99.

29. McCaffrey TV. Evaluation of the thyroid nodule. Cancer Control. 2000;7: 223–228.

30. Meller J, Becker W. The continuing importance of thyroid scintigraphy in the era of high-resolution ultrasound. Eur J Nucl Med Mol Imaging. 2002;29(Suppl 2): S 425-S438.

31.Srinivas Bommireddipalli et al. Follicular Variant of Papillary Thyroid CarcinomaPresenting as a Toxic Nodule by I-123 Scintigraphy, Clinical Nuclear Medicine • Volume 35, Number 10, October 2010

ANEXO 1. TABLAS Y FIGURAS

Figura 1.

Gamagrafía de tiroides del paciente 1, señalando el nódulo hipercaptante en el lóbulo izquierdo que no suprime en su totalidad el resto de la glándula

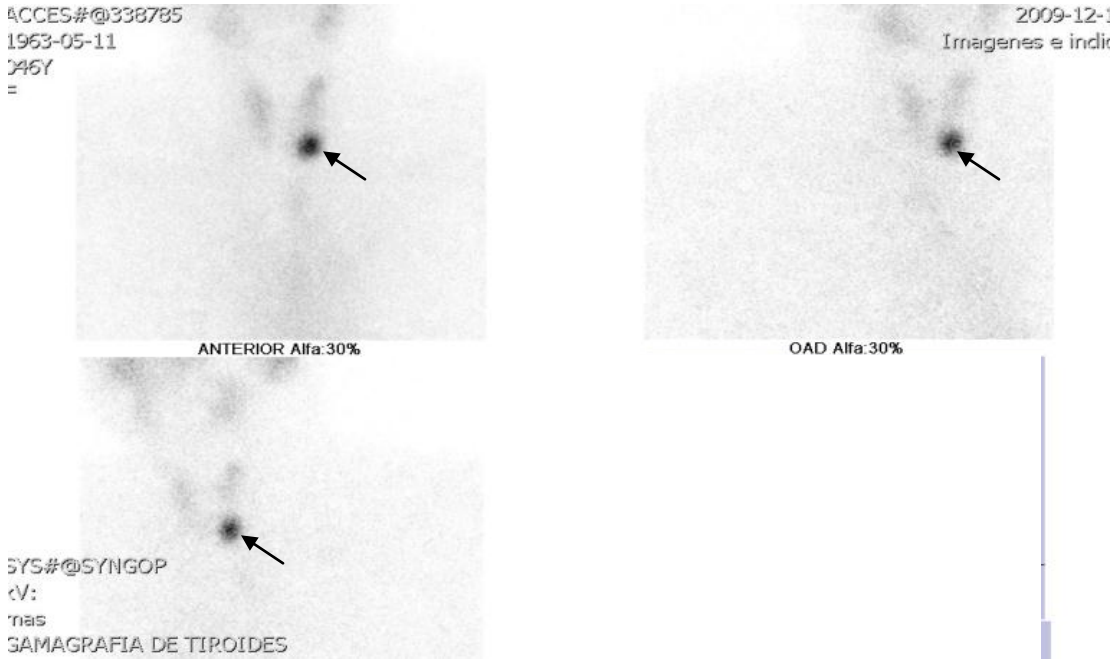

Figura 2.

Ecografía de tiroides del paciente 1. (Imagen izquierda) Nódulo en lóbulo izquierdo de 22 x 11 mm, sólido, hipoecóico, micro calcificaciones en su interior, bien delimitado y que corresponde a zona hipercaptante de gamagrafía. (Imagen derecha) Nódulo de 9.0 mm en istmo.

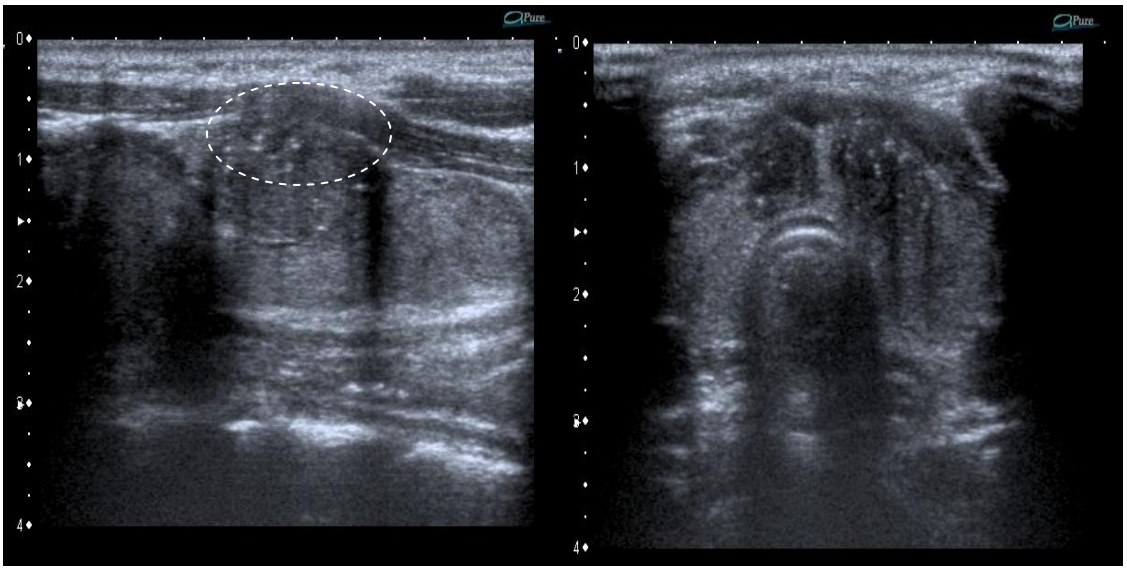

Figura 3.

Ecografía de tiroides del paciente 1. Ganglios hipoecóicos que sugieren metástasis ubicados en región paratraqueal derecha, supra y retrocalvicular derecha, y periyugular ipsilateral)

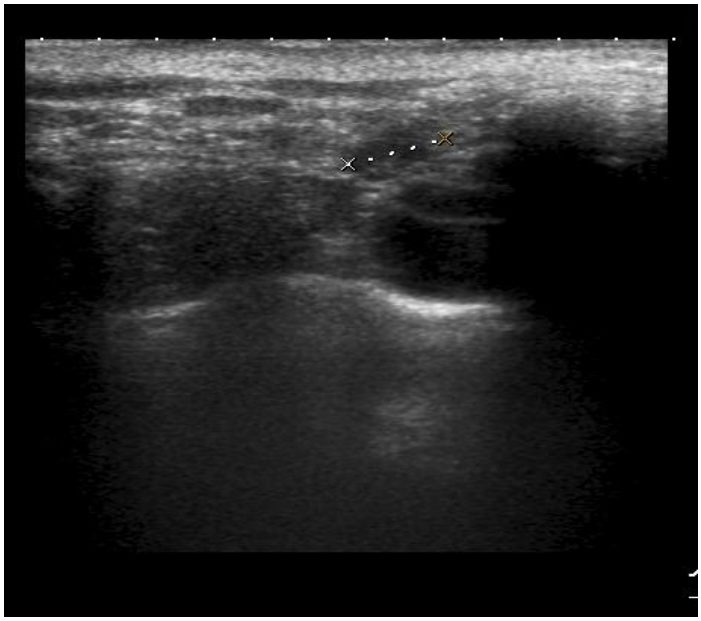

Figura 4.

Corte de tiroides coloreado con hematoxilina-eosina del paciente 1. Tejido metastásico en tejido tiroideo (flecha).

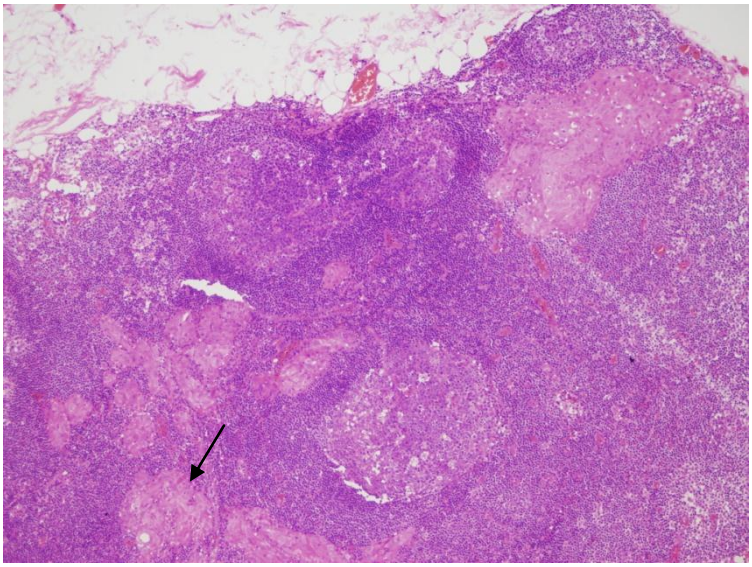

Figura 5.

Corte de tiroides coloreado con hematoxilina-eosina del paciente 1. Células altas con gran citoplasma (flecha recta) y célula en gránulo de café (flecha curva)

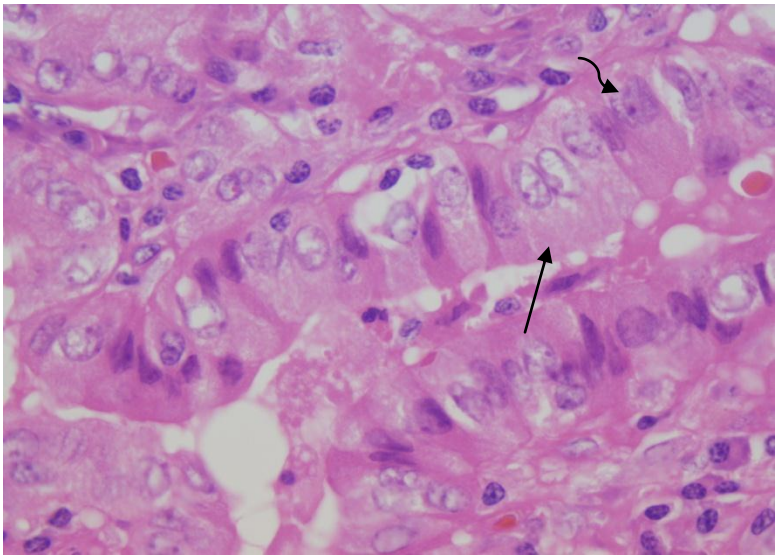

Figura 6.
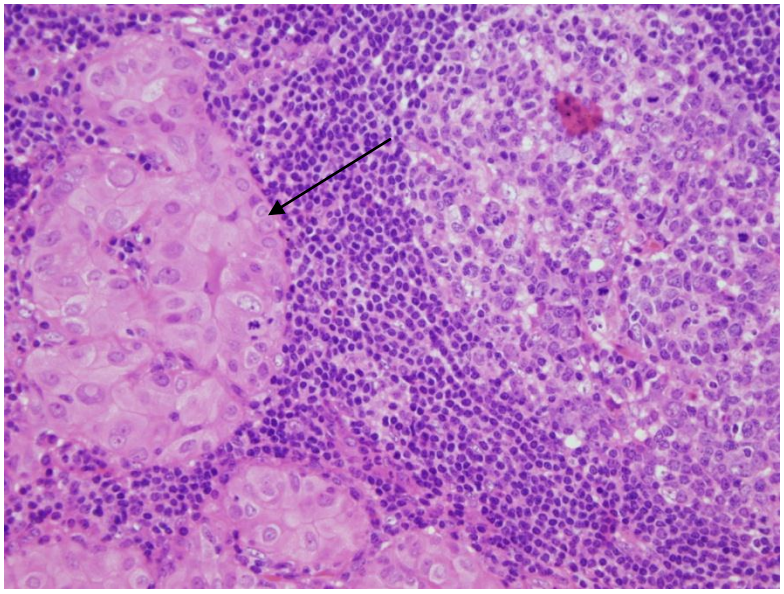
Corte de tiroides coloreado con hematoxilina-eosina del paciente 1. Ganglio con metástasis en tejido tiroideo.