UNIVERSIDAD MILITAR NUEVA GRANADA

TRABAJO DE GRADO

ESPECIALIZACIÓN EN NEUROCIRUGÍA

PRESENTACIÓN DE CASO CLÍNICO, REVISIÓN Y PUBLICACIÓN DE

ABSCESO CEREBRAL POR ESCHERICHIA COLI

AUTOR: DR. ANDRÉS FELIPE OROZCO

DIRECTOR: DR GUILLERMO MONSALVE

2012

ABSCESO CEREBRAL POR *ESCHERICHIA COLI*: ¿UNA SIMPLE DIARREA DOCTOR?

Andrés Felipe Orozco, M.D.[1], *Guillermo A. Monsalve D., M.D.*[2]*

[1] *Residente de Neurocirugía, Universidad Militar Nueva Granada, Bogotá D.C., Colombia.*
[2] *Neurocirujano, Servicio de Neurocirugía, Hospital Militar Central, Bogotá D.C., Colombia.*

Resumen

Se presenta el caso de un soldado de veinte años de edad que desarrolló un absceso cerebral por *Escherichia coli*, secundario a un episodio de diarrea de siete días de evolución. Además de mostrar el curso clínico de la enfermedad y su tratamiento, se discuten las etiologías de los abscesos cerebrales, resaltando la importancia del seguimiento de las enfermedades diarreicas por simples que estas parezcan.

Palabras clave: absceso cerebral, *Escherichia coli*, diarrea

BRAIN ABSCESS FROM *ESCHERICHIA COLI:* A SIMPLE DIARRHEA, DOCTOR?

Abstract

A case of a 20 year-old soldier, who developed a brain abscess from Escherichia coli after a 7 day episode of diarrhea, is presented. The clinical course of the disease, its treatment and the different aetiologies of brain abscesses are discussed, emphasizing the importance of the follow up of diarrheic diseases no matter how simple they may look.

Keywords: brain abscess, *Escherichia coli*, diarrhea

ABCESSO CEREBRAL POR *ESCHERICHIA COLI:* UMA SIMPLES DIARRÉIA DOUTOR?

Resumo

Apresenta-se o caso de um soldado de vinte anos de idade que desenvolveu um abcesso cerebral por Escherichia coli, secundário a um episódio de diarréia de sete dias de evolução. Além de mostrar o curso clínico da doença e seu tratamento, discutem-se as etiologias dos abcessos cerebrais, ressaltando a importância do seguimento das doenças diarréicas por simples que estas pareçam.

Palavras-chave: abscesso encefálico, *Escherichia coli*, diarréia

* Correspondencia: gmonsalve@gmail.com Dirección postal: 12000 Fairhill Road, suite 110, Cleveland, OH 44120, USA
Recibido: Marzo 23 de 2008. Aceptado: Junio 25 de 2008

Introducción

Los abscesos cerebrales, aunque inusuales, se pueden encontrar en el curso de patologías como trauma craneoencefálico abierto, cirugía cerebral, otitis, sinusitis e infecciones de cuero cabelludo, entre otras (1-8). Se presenta el caso de un paciente sin antecedentes de inmunosupresión ni de ninguna enfermedad crónica debilitante, que desarrolla un absceso cerebral por *Escherichia coli*, secundario a un foco gastrointestinal en el curso de una enfermedad diarreica.

Reporte de caso

Paciente masculino de 20 años, soldado, diestro, quién inicialmente consultó al médico de atención primaria por enfermedad diarreica, astenia, adinamia y fiebre no cuantificada, recibiendo tratamiento con abundantes líquidos orales y acetaminofén. Como la sintomatología persistió durante siete días, presentando además vómito precedido de nauseas, cefalea global, somnolencia, bradicardia e hipotensión sistémica, se remitió al Hospital Militar Central de Bogotá (HMC), a donde ingresó en malas condiciones generales, con tensión arterial de 129/71 mm Hg, frecuencia cardiaca de 50 por minuto, frecuencia respiratoria de 17 por minuto, temperatura de 36,5°C y un examen general sin hallazgos importantes. Al examen neurológico se encontró estuporoso, con pupilas simétricas de 3 mm de diámetro, normorreactivas a la luz, sin focalización en pares craneales ni en extremidades. Se tomó TAC cerebral, simple y contrastado (Figura 1), que permitió hacer el diagnóstico de síndrome de hipertensión endocraneana secundaria a lesión expansiva en lóbulo frontal derecho y tomar la decisión de llevarlo a cirugía.

Se le realizó craneotomía frontal, encontrándose hipertensión endocraneana, edema cerebral y una colección de 60 ml de líquido verdoso, maloliente y espeso, con cápsula gruesa y moderadamente vascularizada, en el lóbulo frontal derecho. Se lavó con solución salina hasta encontrar retorno claro (Figura 2) sin que se presentaran complicaciones en el procedimiento y se inició de inmediato, durante la cirugía, tratamiento antibiótico triconjugado empírico (vancomicina 2 g/día EV en infusión contínua, cefepime 2 g/8 h EV y metronidazol 500 mg/ 8h EV). En el postoperatorio su estado de conciencia mejoró hasta el estado de alerta sin focalización y con realización de sus actividades básicas diarias de manera independiente.

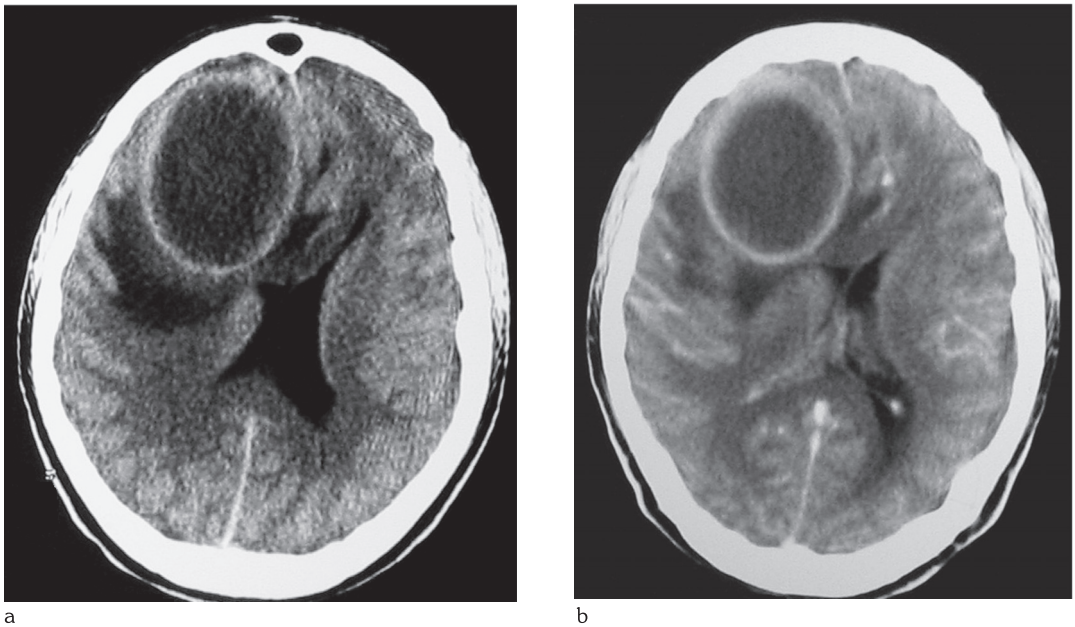

a b

FIGURA 1. *TAC cerebral simple (a) que muestra lesión expansiva frontal derecha de aproximadamente 6x5x4 cm. de dimensiones mayores, con efecto de masa y desviación de la línea media hacia la izquierda. Con el medio de contraste (b) hay un realce anular completo con centro hipodenso, sugestivo de un absceso cerebral*

FIGURA 2. *Fotografía intraoperatoria del líquido drenado de la colección cerebral: líquido verdoso, oscuro y maloliente. Nótese que la jeringa es de 60 cc de capacidad.*

El cultivo de la secreción del absceso cerebral reportó crecimiento de *Escherichia coli,* con la sensibilidad antibiótica que se muestra en la tabla 1 y en conjunto con el Servicio de Infectología, se decidió continuar con el tratamiento triconjugado. Durante la hospitalización se tomó ecocardiograma transtorácico que no mostró ni vegetaciones, ni alteraciones anatómicas que hiciesen sospechar de endocarditis infecciosa y se ordenó prueba de ELISA para VIH que también resultó negativa.

Se continuó con el tratamiento antibiótico hasta completar tres semanas, dándosele salida en buenas condiciones generales y sin déficit neurológico. En el seguimiento a doce meses se encontró asintomático neurológicamente, con un TAC cerebral de control, simple y contrastado, que no mostró lesiones intraparenquimatosas (Figura 3).

Discusión

El absceso cerebral es una patología infrecuente con una incidencia anual calculada en 1,3 casos x 100000 habitantes en los Estados Unidos y una relación hombre:mujer de 3:1 (9). Gracias al desarrollo de nuevas y mejores técnicas para su diagnóstico y tratamiento

TABLA 1. *Sensibilidad de la cepa de E. Coli aislada en la secreción del absceso cerebral*

Sensible	Resistente
Amikacina	Amoxicilina / clavulanato
Aztreonam	Ampicilina
Cefepime	Ampicilina / sulbactam
Cefotaxime	Cefazolina
Cefotetán	
Ceftazidima	
Ceftriaxona	
Ciprofloxacina	
Gentamicina	
Imipenem	
Meropenem	
Piperacilina / Tazobactam	
Tobramicina	
Trimetoprim / Sulfametaxazol	
Levofloxacina	
Nitrofurantoína	
Ertapenem	
Betalactamasas de espectro extendido negativo	

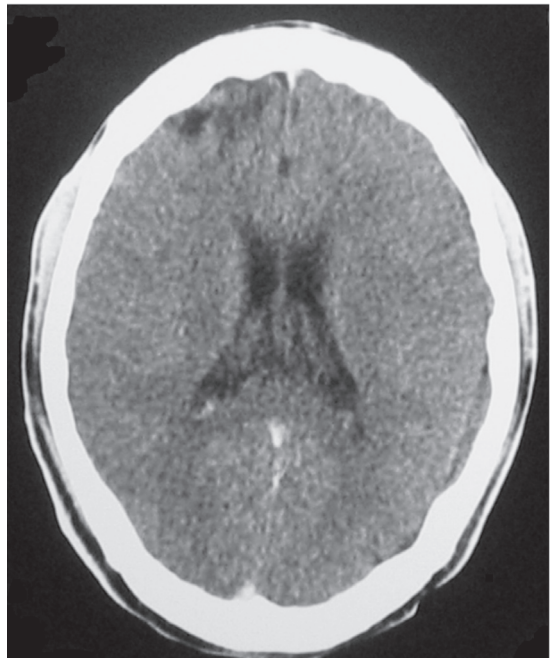

FIGURA 3. *TAC cerebral contrastado que muestra una pequeña área de encefalomalacia frontal derecha pequeña, sin colecciones residuales, ni realces anormales en el parénquima cerebral.*

quirúrgico (que facilitan entre otras, una más temprana identificación) y a los avances en el manejo con antibióticos, los abscesos cerebrales pasaron de ser, inevitablemente mortales a principios del siglo XIX, a potencialmente letales en la actualidad. Con una oportuna antibioticoterapia, su mortalidad ha disminuido del 36% (entre 1945 a 1970) al 11% en épocas recientes (10,11).

La invasión de microorganismos al parénquima cerebral que da lugar a los abscesos se puede deber a la diseminación por contigüidad desde un tejido no neural infectado (senos paranasales, mastoides), o a diseminación hematógena desde sitios distantes, llamándose en estos casos "abscesos metastásicos", en los que la presencia de émbolos sépticos ocluyen la circulación cerebral terminal, llevando a que se localicen entre la sustancia blanca y la sustancia gris y ocasionando incluso lesiones múltiples (12). También pueden deberse a inoculaciones mecánicas directas (traumas penetrantes), o ser consecuencia de procedimientos quirúrgicos (10).

Descrito inicialmente por Hipócrates, el absceso cerebral se define como una colección de pus encapsulada y localizada en el parénquima cerebral, que clínicamente se manifiesta con fiebre, cefalea y grados variables de alteración de la conciencia, o signos de focalización neurológica. Como en muchos casos la presentación de estos síntomas es incompleta, o se puede sobreponer a cuadros de compromiso sistémico de origen diferente al foco cerebral, lo que exige un elevado índice de sospecha clínica, para luego, mediante técnicas imaginológicas como la tomografía computarizada (TAC), o la resonancia magnética (RMN) cerebrales, ser identificado (10).

Dentro de los factores predisponentes para el desarrollo de un absceso cerebral están las cardiopatías congénitas, la otitis media, la mastoiditis, la sinusitis, la celulitis facial del cuero cabelludo o la celulitis orbitaria, los traumas penetrantes en cráneo, las fracturas conminutas del cráneo, las cirugías intracraneales (incluyendo derivaciones del LCR), las lesiones congénitas de la cabeza y el cuello (como un seno dérmico, usualmente localizado en la fosa posterior) y las inmunodeficiencias, resaltando que hay casos en los que no se encuentran factores desencadenantes de la infección (10).

Clínicamente los síntomas más frecuentes corresponden a fiebre (57%-73,3%), cefalea (50%-58,6%), alteración del estado de conciencia o focalización (46%-60%) y epilepsia focal sintomática (10%-27%). La triada de fiebre, cefalea y alteración de la conciencia se presenta solamente en un 20% de los casos (10, 11, 13). En cuanto a los exámenes paraclínicos, el cuadro hemático muestra generalmente leucocitosis con neutrofilia y una velocidad de sedimentación globular (VSG) aumentada.

Ante la sospecha de deterioro neurológico en un paciente que cursa con clínica de sepsis, o con antecedente de sinusitis, de otitis o de infecciones de la cavidad oral (en especial abscesos odontogénicos) en las últimas semanas, se recomienda realizar un TAC cerebral de forma inicial, que permita observar si el paciente se encuentra en alguna de las fases de formación del absceso cerebral, descritas como cerebritis temprana ó tardía y como fase capsular temprana ó tardía (9). De acuerdo con su localización, las secuelas de un absceso cerebral incluyen epilepsia focal sintomática, déficit motor o sensitivo, alteración de los campos visuales y cambios de la personalidad (10).

En una serie de 54 pacientes pediátricos estudiados entre 1945 y 1980, Goodkin *et al*. encontraron que el 82% de los abscesos eran supratentoriales, el 4% de localización en tálamo y ganglios basales, el 5% en el cerebelo, el 2% en tallo encefálico y el 7% tanto supratentorial, como infratentorial (10). En el estudio retrospectivo de quince años realizado por el grupo de Lu *et al*., que abarcó 123 pacientes se encontró que el lóbulo frontal era el más comúnmente comprometido (33%), seguido del temporal (20%), del temporoparietal (10%), luego del occipital y finalmente del parietal, como el caso que aquí se describe (11). Sin embargo, hay autores que reportan mayor compromiso del lóbulo temporal, por encima del frontal (13).

Aunque hasta un 25% de las secreciones drenadas de los abscesos cerebrales pueden resultar estériles (9), los microorganismos más frecuentemente aislados son gérmenes Gram positivos como *Streptococcus viridans, Staphylococcus aureus* y *Staphylococcus epidermidis,* Gram negativos como *Haemophilus aphrophilus, Haemophilus parainfluenzae, Haemophilus influenzae, Citrobacter spp., Enterobacter spp.* y *Proteus spp.* y bacterias anaerobias (en especial en abscesos odontogénicos) como *Fusobacterium spp.* y *Bacterioides spp.* También hay reportes de diversas especies de *Streptococcus* y aislamientos polimicrobianos y un menor grado de hongos oportunistas como

Aspergillus spp. y *Cándida spp.* (8,10,14). La presencia de *Escherichia coli*, como se dio en este paciente, es inusual y obedece generalmente a reportes de caso, o a pequeñas series de casos (1,2,4,6,7,15,16). Están descritos, aunque de forma esporádica, abscesos cerebrales o empiemas subdurales precedidos de focos infecciosos gastrointestinales (apendicitis, diverticulitis o dilatación esofágica), lo mismo que meningitis y abscesos subdurales secundarios a bacteremias por *Escherichia coli* de origen gastrointestinal (16,17).

Estudios descriptivos recientes muestran que en las dos últimas décadas han cambiado los microorganismos que con más frecuencia causaban abscesos cerebrales, observándose una disminución en las colecciones relacionadas con procesos infecciosos por contigüidad y un incremento en las causadas por hongos, por bacterias anaerobias facultativas y por Gram negativos como *Escherichia coli*, antiguamente considerados anecdóticos. Esto se debe a los mejores métodos diagnósticos para la sinusitis y al uso de antibióticos eficaces para tratamiento de infecciones de senos paranasales, del oído medio y de abscesos odontogénicos. A esto se le suma un factor adicional y es que al contarse con técnicas más sensibles y específicas para el aislamiento y el cultivo, se incrementan las posibilidades de detectar las especies microbianas infrecuentes, así como infecciones polimicrobianas (14,18).

Los factores identificados y correlacionados con el pronóstico del absceso cerebral están dados por la presencia de sepsis, de meningitis, de hemorragia asociada al absceso y por signos de herniación cerebral en las imágenes. También dependen de la edad, de la presencia de co-morbilidades que faciliten la infección y en especial del intervalo que transcurre entre el inicio de los síntomas y el diagnóstico (9,11,17), que para el caso del paciente que se presenta fue de una semana luego de iniciado el episodio diarreico.

Ante el aislamiento de *Escherichia coli* de la secreción, sin lograr aislar el germen en los hemocultivos y al no demostrarse ningún estado de inmunosupresión evidente y tampoco encontrarse patología cardiaca, ni otro foco de infección, se interpretó para este caso, que fue el tracto gastrointestinal de paciente el que dio origen al absceso cerebral. Previos estudios proponen que la presencia de *Escherichia coli* en abscesos cerebrales procede de siembras hematógenas, o de "metástasis" de abscesos en sitios como el hígado o el pulmón y que se relacionan con periodos prolongados de sintomatología y con factores de virulencia específicos de la bacteria, pues en modelos experimentales que buscan explicar la razón por la cual este germen Gram negativo es el principal microorganismo que ocasiona meningitis neonatal, se ha demostrado que cepas virulentas de la bacteria se adhieren al endotelio de la barrera hematoencefálica mediante la fimbria S y que una proteína transmembranal codificada por el gen *ibe* A, permite al parecer la traslocación bacteriana a través de la barrera hematoencefálica. De igual forma, las cepas que expresan el polisacárido capsular K1 se relacionan con el desarrollo de meningitis en recién nacidos y con el de absceso cerebral en modelos experimentales con ratas, observándose también que para esta *E. coli* K1, el inóculo para producir los abscesos cerebrales es menor (19,20).

Dentro del tratamiento del absceso cerebral, al hacer el diagnóstico se recomienda iniciar con un tratamiento empírico triconjugado que incluya una cefalosporina de tercera o de cuarta generación, vancomicina y metronidazol, ya que aunque los aislamientos iniciales incluyen con frecuencia bacterias aerobias, está demostrada la coinfección por anaerobios (estrictos y facultativos), siendo estos responsables, en muchos casos, de fallas en el tratamiento (8,9,21). Independiente de la mejoría clínica del paciente, éste se debe extender a no menos de cuatro a ocho semanas, porque se pueden presentar recidivas, o siembras en otros lugares del parénquima cerebral. Sin embargo, la duración del tratamiento antibiótico es controversial y en la literatura se encuentran autores que recomiendan una menor duración de la antibioticoterapia, en los casos en que se realiza drenaje y lavado completo de la cavidad (9). Así sucedió en nuestro paciente, a quien luego del drenaje y del lavado con solución salina se le administró tratamiento triconjugado de antibiótico por tres semanas, sin evidencia actual de recidiva de la infección, luego de 12 meses.

Cuando los abscesos ejercen efecto de masa, o cuando su tamaño es mayor de tres cm. (así no ocasionen desplazamientos de la línea media), ó cuando aumentan de tamaño, incluso con antibioticoterapia adecuada, se recomienda también el drenaje quirúrgico (10), recolectando en cirugía la secreción para el cultivo, que desde hace largo tiempo es considerado como la prueba de oro para establecer el agente etiológico. Actualmente también se dispone de pruebas moleculares (como la reacción en cadena de la polimerasa), con las que se puede determinar de manera rápida

el agente causal, principalmente cuando se trata de microrganismos de crecimiento lento (21).

En conclusión, se presenta el caso inusual de un absceso cerebral por *Escherichia coli* en un paciente joven con un episodio diarreico, en el que desafortunadamente no se pudo tipificar genéticamente la bacteria aislada, hecho que habría permitido compararla con la *Escherichia coli* intestinal del individuo. Se resalta la importancia de la historia clínica en este paciente y se llama la atención del médico general acerca del rápido diagnóstico, del tratamiento adecuado y del seguimiento de los pacientes con enfermedad diarreica, por simple que esta parezca.

Referencias

1. Makhoul IR, Epelman M, Kassis I, Daitzchman M, Sujov P. Escherichia coli brain abscess in a very low birthweight premature infant. IMAJ 2002; 4: 727-8.
2. Doepp F, Schreiber SJ, Wandinger KP, Trendenlenburg G, Valdueza JM. Multiple brain abscesses following surgical treatment of a perianal abscess. Clin Neurol Neurosurg 2006; 108:187-190.
3. Erçahin Y, Yurtseven T. Rare complications of shunt infection. Pediatr Neurosurg 2004; 40:90-92.
4. Khattry N, Wadhwa J, Singh D, Thulkar S. Brain abscess during induction in acute lymphoblastic leukemia. A case report. Leuk Lymph 2004; 45:1079-1080.
5. Acosta-Feria M, García-Perla A, Infante-Cossío P, Belmonte-Caro R, Gutiérrez-Pérez JL. Absceso intracraneal secundario a una sinusitis frontal crónica. Rev Neurol 2004; 39:691-3.
6. Lu CH, Chang WN, Chuang YC, Chang HW. Gram-negative bacillary meningitis in adult post-neurosurgical patients. Surg Neurol 1999; 52:438-44.
7. Splavski B, Šišljagić V, Perić Lj, Vranković Dj, Ebling Z. Intracranial infection as a common complication following war missile skull base injury. Injury Int J Care Injured 2000; 31:233-237.
8. Brook I. Microbiology of intracranial abscesses associated with sinusitis of odontogenic origin. Ann Otol Rhinol Laryngol 2006; 115:917-920.
9. Greenberg MS. Abscesos cerebrales. En: Manual de Neurocirugía. Vol 1, 1a Ed. Buenos Aires: Ediciones Journal; 2004. p. 371-382.
10. Goodkin HP, Harper MB, Pomeroy SL. Intracerebral abscess in children: Historical trends at children´s Hospital Boston. Pediatrics 2004; 113:1765-1770.
11. Lu CH, Chang WN, Lin YC, Tsai NW, Liliang PC, Su TM, et al. Bacterial brain abscess: microbiological features, epidemiological trends and therapeutic outcomes. Q J Med 2002; 95:501-509.
12. Su TM, Lin YC, Lu CH, Chang WN, Liliang PC, Lee TC. Multiple pyogenic brain abscesses: Analysis of clinical features in twelve patients. Infect Dis Clin Pract 2002; 11:3-8.
13. Fica A, Bustos P, Miranda G. Absceso cerebral. A propósito de una serie de 30 casos. Rev Chil Infect 2006; 23:140-149.
14. Le Moal G, Landron C, Grollier G, Bataille B, Roblot F, Nassans P, et al. Characteristics of brain abscess with isolation of anaerobic bacteria. Scand J Infect Dis 2003; 35:318-321.
15. Rau CS, Chang WN, Lin YC, Lu CH, Liliang PC, Su TM, et al. Brain abscess caused by aerobic gram-negative bacilli: clinical features and therapeutic outcomes. Clin Neurol Neurosurg 2002; 105:60-65.
16. Bachmeyer C, Logak M, Ammouri W, Blanc AS. Spontaneous Escherichia coli meningitis with subdural empyema in an adult. South Med J 2005; 98:1125-6.
17. McNamara PS, Mallucci CL, Appleton RT. Headache and abdominal pain. Lancet 2001; 357:930.
18. Chaudhry R, Dhawan B, Laxmi BV, Mehta VS. The microbial spectrum of brain abscess with special reference to anaerobic bacteria. Br J Neurosurg 1998; 12:127-130.
19. Huang SH, Wan ZS, Chen YH, Jong AY, Kim KS. Further charactization of Escherichia coli brain microvascular endothelial cell invasion gene ibe A by deletion, complementation, and protein expression. J Infect Dis 2001; 183:1071-1078.
20. Costello GT, Heppe R, Winn HR, Scheld WM, Rodeheaver GT. Susceptibility of brain to aerobic, anaerobic, and fungal organisms. Infect Immun 1983; 41:535-539.
21. Tsai JC, Teng LJ, Hsueh PR. Direct detection of bacterial pathogens in brain abscesses by polymerase chain reaction amplification and sequencing of partial 16S ribosomal deoxyribonucleic acid fragments. Neurosurgery 2004; 55:1154-62.

SUSTENTACIÓN PROYECTO DE INVESTIGACIÓN

ABSCESO CEREBRAL POR E COLI

TIPO DE INVESTIGACIÓN

- DESCRIPCIÓN DE UN CASO CLÍNICO
  - Caso único de presentación de una complicación potencialmente mortal de una enfermedad con una alta prevalencia como la gastroenteritis bacteriana.

- REVISIÓN DE LA LITERATURA
  - No se encontraron descripciones previas de absceso cerebral por diseminación hematógena a partir de una gastroenteritis en pacientes inmunocompetentes.

MARCO TEORICO

Absceso cerebral

- Colección de pus en el parénquima cerebral
- Patología descrita hace 2000 años por la escuela hipocrática
- Mortalidad del 100% hasta el siglo XX
- Reducción de la mortalidad hasta menos del 30% en las últimas tres décadas
  - Tratamiento antibiótico
  - Diagnóstico temprano
  - Desarrollo de técnica quirúrgica

Fisiopatología del absceso cerebral

- Contigüidad (50%)
  - Infecciones secundarias a trauma craneoencefálico
  - Infecciones contiguas a la bóveda craneana
- Hematógena (35%)
  - Estado inmunológico
  - Patología intracerebral pre disponente
- Postquirúrgico (10%)
  - Elementos protésicos
  - Infección del sitio operatorio

Localización

Etiología

- S. aureus o S epidermidis
- Haemophilus o Enterobacterias
- S. Piogens
- Toxoplasmosis y criptococosis
- Fúngicos
- Tuberculosis cerebral
- Citrobacter diversus
- Escherichia coli
- 30-60% polimicrobianas

Sintomatología

- Cefalea
- Fiebre
- Crisis convulsiva
- Alteración del estado de conciencia
- Alteración comportamental
- Secreción purulenta
- Infección respiratoria
- Dolor facial
- Síndrome constitucional

TRATAMIENTO

QUIRÚRGICO

- Craneotomía para aspiración del absceso
- Preservación de la cápsula
- Colección única mayor de 5cc
- Inminencia de herniación cerebral
- Manejo de complicaciones
  - Ventriculitis
  - Absceso epidural
  - Hidrocefalia

MÉDICO

- Antibioticoterápia empírica amplio espectro
  - Vancomicina
  - Cefalosporina 3ª
  - Metronidazol
- Manejo de la condición médica pre - disponente
- Tratamiento conservador en casos específicos

METODOLOGÍA

- Realización de estudios de extensión
- Revisión de la Historia clínica del paciente
- Solicitud de consentimiento por parte del paciente
- Revisión de la literatura
  - Busqueda de articulos en español e ingles en las bases de datos disponibles: Pubmed, Ovid.
  - MESH terms: Brain Abscess, CNS infection, E coli, surgery, antibiotic.

RESULTADOS

- Descripción del caso:
  - Paciente de 20 años de edad quien ingresa al HMC en estupor con cuadro febril de "una semana" de evolución asociado a deposiciones diarreicas y alteración del comportamiento con rápido deterioro del estado de conciencia que no responde al tratamiento inicial.
  - Se realiza TAC cerebral y por hallazgos imagenológicos se traslada a cirugía.

Tomografía preoperatoria

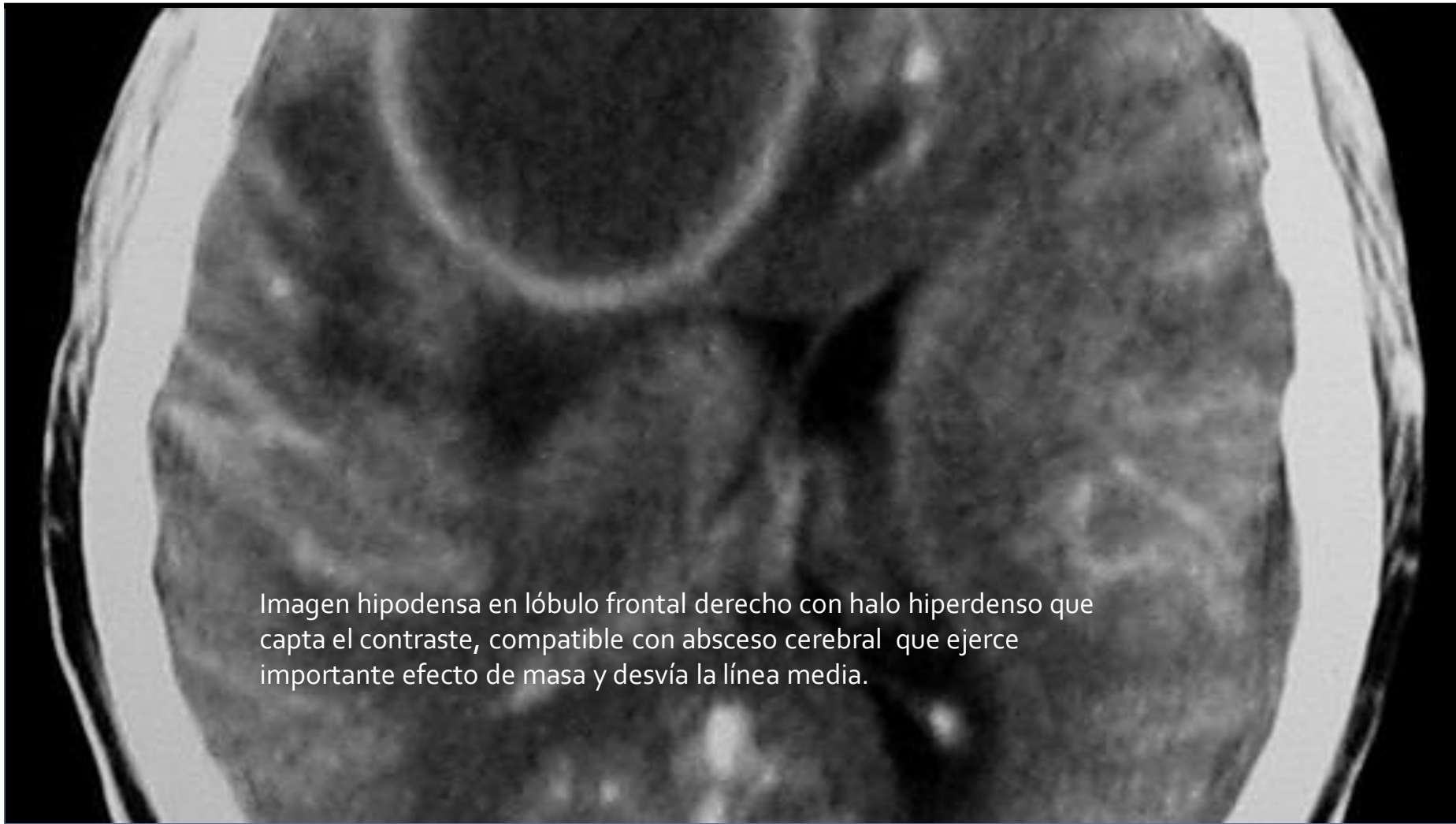

Imagen hipodensa en lóbulo frontal derecho con halo hiperdenso que capta el contraste, compatible con absceso cerebral que ejerce importante efecto de masa y desvía la línea media.

Hallazgos intraoperatorios

- Secreción purulenta fétida amarillo verdosa
- 60 cc aproximadamente
- Inicio de antibioticoterapia empírica
- Mejoría de los signos clínicos de hipertensión intracraneana
- Mejoría postoperatoria inmediata de los signos de respuesta inflamatoria sistémica
- Mejoría del estado de conciencia en UCI a las 24 horas

Escherichia coli

Inmunosupresión?

- Ausencia de otros síntomas
- Ausencia de signos clínicos de infecciones oportunistas
- Ausencia de factores epidemiológicos o comportamiento de riesgo
- Elisa para VIH negativo

Enfermedad concomitante?

- Mejoría imagenológica
- Mejoría clínica
- Ecocardiograma transtoráxico
- Ecografía abdominal total
- Ausencia de síntomas o infecciones previas o posteriores al evento gastrointestinal

CONTROL POSTOPERATORIO 12 MESES

Paciente asintomático quien asiste con TAC cerebral con contraste para realizar concepto médico para definir situación militar

Niega síntomas posteriores al alta hospitalaria

Adecuado desempeño en sus actividades

Ingresa a la universidad…

Se le solicita autorización por escrito para la publicación de su caso.

Revisión de la literatura

- Se encontraron 118 publicaciones
- Se descartan 69 publicaciones debido a que corresponden a infecciones del sistema nervioso central diferentes a absceso cerebral
- Se identifican y obtienen copias de 38 de los artículos seleccionados.
- Se seleccionan 22 artículos con relevancia estadística o experimental para ser incluidos en la bibliografía del articulo.

HALLAZGOS

Estudios descriptivos

- Son el único tipo de estudio disponible en seres humanos
- Series de casos retrospectivas que van de 1 a 1029 pacientes en diversos lugares durante las últimas cuatro decadas
- Las opciones de diagnóstico y tratamiento se definen de acuerdo a la experiencia previa del médico tratante y las descripciones de caso previas

Estudios experimentales

- No se encontraron estudios experimentales en seres humanos que describan opciones de tratamiento.
- Hay estudios experimentales en roedores que demuestran la fisiopatología del absceso cerebral
- Hay estudios experimentales en roedores y en cultivos celulares así como técnicas de inmunohistoquimica y genética que explican la biología molecular de la neuroinfección

Conclusiones

Absceso cerebral

- Patología infrecuente
- Situación clínica predisponente
- Mejoria depende de
  - Diagnóstico temprano
  - Antibioticoterapia
  - Drenaje quirúrgico en casos particulares
- Complicaciones frecuentes

Escherichia coli

- Patógeno infrecuente < 5%
- Frecuente en abscesos por multiples patógenos
- Descrito como complicación de meningitis neonatal
- Descrito como complicación de drenaje de abscesos o procedimientos del tracto gastrointestinal

Conclusión

- El caso expuesto nunca había sido previamente descrito en la literatura médica como complicación de una gastroenteritis bacteriana, en un paciente sin inmunosupresión o en un paciente sin antecedente de manipulación del tracto gastrointestinal u odontológica.

- Es importante subrayar que el manejo sintomático con acetaminofen y sales de rehidratación oral asociado a la demora en la atención médica apropiada de este paciente facilitaron la aparición de una complicación médica potencialmente mortal y previamente no descrita.