

**ESCOLIOSIS IDIOPATICA DEL ADOLESCENTE
CORRECCIÒN QUIRURGICA POR VIA ANTERIOR
TECNICA DE TRASLACION-ROTACION
HOSPITAL MILITAR CENTRAL PERIODO 1999-2009**

Dr Javier Matta Ibarra *

Dr Edward Walteros Ramírez ***

Dr Miguel Ángel Mahecha Gutiérrez ****

* Cirujano de Columna Vertebral, Pelvis y Acetábulo
Director del programa de Especialización en cirugía de Columna Vertebral,
Pelvis y Acetábulo.
Servicio de Ortopedia y Traumatología.
Universidad Militar Nueva granada-Hospital Militar Central.

** Cirujano de Columna Vertebral, Pelvis y Acetábulo
Servicio de ortopedia y Traumatología
Hospital Militar Central.

*** Especialista en Entrenamiento
Programa de Especialización en Cirugía de cirugía de Columna Vertebral,
Pelvis y Acetábulo
Universidad Militar Nueva Granada - Hospital Militar Central.

**** Residente de II año
Servicio de Ortopedia y Traumatología
Universidad Militar Nueva Granada - Hospital Militar Central.

***** Residente de I año
Servicio de Ortopedia y Traumatología
Universidad Militar Nueva Granada - Hospital Militar Central.

Correo electronico: jematta@cable.net.co

Correspondencia: Hospital Militar Central - Servicio de Ortopedia y Traumatología, Transversal
3º N° 49-00 Piso Séptimo Norte. Telefax: 3486868 ext.: 5260 - 5261

ESCOLIOSIS IDIOPATICA DEL ADOLESCENTE CORRECCIÒN QUIRURGICA POR VIA ANTERIOR TECNICA DE TRASLACION-ROTACION

Resumen

Diseño del estudio: Descriptivo retrospectivo serie de casos.

Objetivos: Analizar La experiencia en el tratamiento de escoliosis idiopática del adolescente mediante las técnicas de instrumentación por vía anterior.

Marco conceptual: La escoliosis es una deformidad que compromete los planos coronal, sagital y axial, el tipo idiopático es el más frecuente, la gran mayoría de pacientes se tratan quirúrgicamente por abordaje posterior sacrificando un gran número de segmentos móviles. Con el abordaje por la vía anterior se logran mayores correcciones, se fija un menor número de vértebras preservando mas funcionalidad y se logra una mejor tasa de artrodesis.

Método: Estudio retrospectivo en un grupo de pacientes con escoliosis idiopática de adolescente, intervenidos quirúrgicamente entre febrero 1999 y septiembre del 2009; se analizan según el tipo de escoliosis y los resultados de corrección obtenidos.

Resultados: Se intervinieron 10 pacientes (8 mujeres, 2 hombres), la edad promedio fue de 16 años (12 - 26), respecto a la maduración esquelética 7 de ellos se encontraba en Risser 5, el tipo de curva más frecuente fue toracolumbar (Lenke 5) con una magnitud media de 40 grados por el método de Cobb que corrigió en el posoperatorio un 79%, en cuanto al balance coronal se obtuvo una mejoría de 19 mm a 2 mm en el postquirúrgico. Respecto al plano sagital las curvas fisiológicas se conservaron en rangos normales, la

cifosis torácica entre 37,6 a 39 grados y la lordosis lumbar entre 35 y 46 grados. En el seguimiento la talla se incremento en 2 cm en promedio

Conclusiones: La técnica de corrección de escoliosis por abordaje anterior mediante la técnica de traslación - rotación es efectiva en cuanto a la magnitud de la corrección obtenida y preserva mayor funcionalidad lumbar.

Palabras claves: Escoliosis idiopática del adolescente, instrumentación anterior.

INTRODUCCIÓN

Las escoliosis son deformidades estructurales tridimensionales de la columna vertebral. Se definen como curvas con un ángulo de 10 grados o más. Existiendo una variedad en los tipos de la etiología. Las escoliosis idiopáticas son un diagnóstico de exclusión, luego de descartar causas congénitas, sindromáticas o neurológicas.

Las escoliosis idiopáticas a su vez se pueden clasificar en infantil cuando se presentan antes de los 3 años de edad y representan aproximadamente el 1% de estas escoliosis. La escoliosis idiopática juvenil se presenta entre los 4 y 9 años de edad y son entre el 12% y el 31% y las escoliosis del adolescente en pacientes mayores de 10 años con un porcentaje entre un 70% y un 80%. Otros autores han agregado la escoliosis idiopática del adulto.

La prevalencia de las escoliosis idiopáticas del adolescente es aproximadamente entre el 1% al 3%. La escoliosis idiopática del adolescente con curvas mayores de 21 grados es más común en mujeres que en hombres en una proporción de 5.:1

El tratamiento de la escoliosis idiopática del adolescente puede ser observación, uso de ortesis o corrección quirúrgica. El tratamiento ortopédico puede estar indicado en curvas entre 20 a 40 grados en pacientes esqueléticamente inmaduros, e inclusive en curvas hasta de 45 grados en esqueletos maduros

Las ortesis son una alternativa de manejo las cuales tienen unas indicaciones específicas en el manejo de curvas entre 20 y 40 grados con esqueleto inmaduro. El manejo quirúrgico se considera para pacientes con curvas mayores de 40 grados, teniendo en cuenta la madurez esquelética considerando que el índice de progresión y la falla del manejo no quirúrgico es importante.

En cuanto a clasificaciones una de las primeras descritas fue la de King-Moe en 1983, que surgió en la era de la fusión instrumentada y se basó en la evaluación de 400 pacientes con escoliosis idiopática del adolescente. Este sistema de clasificación solo evalúa curvas torácicas en el plano coronal sin tener en cuenta el plano sagital.

En el 2001 Lenke y cols. Evalúan la escoliosis sobre radiografías hechas de pie en el plano coronal y sagital, usadas para establecer el número de vértebras a incluir en la artrodesis. Este sistema consiste en un análisis tridimensional de curvas basado en el tipo de curva, modificador lumbar y modificador sagital.^{11, 13}

En la evolución de las técnicas quirúrgicas correctoras de la escoliosis por vía posterior, se destacan el sistema de distracción de Harrington con apoyo en dos puntos, el sistema de traslación de Luque con alambres sublaminares en todas las vértebras instrumentadas y el sistema de traslación - derrotación de Cotrel - Dubousset que fija vértebras estratégicas y derrota la barra moldeada en cifosis y/o lordosis con el doble objetivo de corregir la escoliosis y preservar o restablecer las curvas fisiológicas en el plano sagital.^{1, 11, 12, 13, 14}

El abordaje posterior es el abordaje típico para la escoliosis, sin embargo tiene limitaciones importantes como el hecho de que múltiples estructuras estabilizadoras se encuentran en la cara anterior de la columna. La vía anterior permite la liberación del disco, la cabeza de las costillas, y los cuerpos vertebrales permitiendo una derrotación apical.

El uso de la técnica de instrumentación anterior para la corrección de escoliosis ha sido área de grandes controversias en el campo de la cirugía ortopédica; esta técnica permite manejar curvas de mayor tamaño al lograr una mejor liberación de tejidos blandos y resecciones óseas con tiempos quirúrgicos más cortos. La literatura internacional muestra resultados satisfactorios en pacientes tratados mediante esta técnica con bajo índice de complicaciones.

Las ventajas del enfoque anterior incluye una mayor capacidad en la magnitud de la corrección con una alta tasa de fusión, asociado a un menor número de vertebras fijadas. En artrodesis las fuerzas son aplicadas directamente en el cuerpo vertebral lo que le daría una ventaja biomecánica al compararlo con el abordaje posterior, además previene la denervación de la musculatura paravertebral posterior. Dentro de las desventajas deben tenerse en cuenta la presencia de morbilidad pulmonar asociada con la invasión de la cavidad torácica y del espacio retroperitoneal.

El presente estudio reporta la experiencia con la técnica de traslación, rotación, utilizando tornillos en cada una de las vertebras instrumentadas y una sola barra correctora.

PLANTEAMIENTO DEL PROBLEMA

La escoliosis idiopática del adolescente es un problema que genera una deformidad tridimensional de la columna cuya etiología no se ha establecido y que aparece entre los 10 a 18 años de edad aproximadamente. La prevalencia en la población de riesgo es del 1 – 4% aproximadamente. La relación Mujer-Hombre es de 5.4 a 1 en curvas mayores de 21 grados. ¹

La historia natural muestra que esta patología presenta grados variables de compromiso con un grupo de pacientes cuya curva escoliótica progresa a lo largo de la vida, lo cual genera deformidad, limitación para actividades físicas, problemas psicosociales y en forma tardía dolor ², considerándose todo esto como un problema para los pacientes que puedan llegar a presentar escoliosis, inclusive Tones y Cols. concluyeron que los adolescentes pueden tener un pobre funcionamiento psicosocial, alteración de la percepción de la imagen corporal y de la calidad de vida comparados con pacientes sin escoliosis. Las intervenciones psicológicas, pueden ayudar a disminuir el impacto psicosocial de la EIA según dichos autores. ⁸

Nacheman y cols. en un estudio de pacientes femeninas con escoliosis Torácica, sugirió que el riesgo de progresión se incrementaba con la magnitud de la curva al momento del diagnóstico, y disminuía en la medida en que se acercaban a la madurez esquelética. Niñas mayores, (entre los 10 y 12 años), quienes tenían una curvatura de 30° o más, tuvieron una probabilidad más alta de progresión que oscilaba entre el 90% y el 100%.

La artrodesis con instrumentación espinal es el tratamiento de elección, para curvas mayores de 40° en niños con potencial de crecimiento, y para curvas mayores de 45° en pacientes que han alcanzado la madurez esquelética y para

aquellas curvas que continúan progresando a pesar del tratamiento con brace.

La instrumentación posterior ofrece buenos resultados en cuanto al grado de corrección, porcentaje de fusión y pocas complicaciones.

Existen por lo tanto diversos factores que intervienen en el enfoque, evolución y manejo de la escoliosis en los adolescentes. El resultado final del tratamiento de estos pacientes continúa siendo fuente de análisis debido al impacto en el bienestar de este grupo poblacional con el fin de lograr las mejores estrategias médicas y quirúrgicas que se les pueda brindar.

Otro problema es la falta de reportes en nuestra población de pacientes con escoliosis idiopática del adolescente intervenidos quirúrgicamente.

JUSTIFICACIÓN

En la literatura nacional no existen referencias bibliográficas sobre la técnica objeto de estudio.

Existen pacientes con escoliosis idiopática del adolescente que se verían beneficiados con la decisión terapéutica de una instrumentación por vía anterior.

Con la técnica de instrumentación anterior se logran mejores correcciones de la deformidad escoliótica y se instrumenta un menor número de niveles intervertebrales, preservando en mayor grado la funcionalidad raquídea.

Los resultados obtenidos con esta técnica permitirán establecer comparaciones con los pacientes tratados por la vía posterior.

OBJETIVOS

OBJETIVO GENERAL

Evaluar los resultados clínicos y radiológicos de los pacientes con escoliosis idiopática del adolescente, tratados quirúrgicamente con la técnica de artrodesis anterior con instrumentación de la columna.

OBJETIVOS ESPECÍFICOS

- 1 Cuantificar el porcentaje de corrección de la deformidad escoliótica con la técnica de instrumentación anterior.
- 2 Evaluar los cambios en las curvaturas fisiológicas en el plano sagital
- 3 Identificar las complicaciones asociadas a un abordaje quirúrgico anterior para la corrección de escoliosis.
- 4 Establecer si existió falla del material o falla ósea.
- 5 Determinar la pérdida de la corrección de la curva escoliótica en el seguimiento.

METODOLOGÍA

Tipo de estudio:

El estudio es retrospectivo descriptivo tipo serie de casos, siguiendo por un periodo de tiempo los pacientes analizando los casos y posibles asociaciones entre variables, este tipo de estudio tiene sus limitaciones por la falta de aleatoriedad pues la asignación es por voluntad del paciente y por los criterios de inclusión.

Población:

10 pacientes con escoliosis idiopática del adolescente tratados quirúrgicamente con instrumentación anterior, con la intervención directa del primer autor de este estudio en todos los casos, en el periodo comprendido entre febrero de 1999 a septiembre del 2009.

Muestra:

10 pacientes con escoliosis idiopática del adolescente con criterios clínicos y radiológicos los cuales fueron llevados a cirugía para artrodesis con instrumentación por vía anterior

Criterios de inclusión

- Pacientes con escoliosis idiopática del adolescente con curvas flexibles toracolumbares y lumbares.
- Pacientes manejados quirúrgicamente con abordaje e instrumentación anterior.

-Cirugía realizada por los 2 investigadores principales de la institución

Criterios de exclusión

- Paciente operados previamente.
- Pacientes con otros tipos de escoliosis.
- Pacientes con corrección quirúrgica por abordaje posterior.
- Escoliosis idiopáticas con curvas rígidas toracolumbares y lumbares

Variables de estudio

Por medio de la historia clínica de cada uno de los pacientes se evaluaron las siguientes variables: Edad y Género, Tipo de curvas según la clasificación de Lenke y King, magnitud de las curvas con el porcentaje de corrección, Angulo de cifosis y lordosis, índice de Risser, Injerto óseo empleado, Tiempo Quirúrgico utilizado en la vía anterior y posterior, número de vértebras instrumentadas, el imbalance coronal y las complicaciones postquirúrgicas.

RECOLECCIÓN Y TABULACIÓN DE LA INFORMACIÓN.

Se define un protocolo de investigación conteniendo detalladamente cada uno de los registros de información logrando describir de manera estructural, la logística del estudio con todas las especificaciones metodológicas implicadas en el diseño de la investigación.

Se revisó las historias clínicas de pacientes operados, llenando el formato diseñado para la recolección denominado instrumento de recolección de datos, incluyendo las características del paciente y su deformidad escoliótica seguido de los controles por consulta externa para completar la información y establecer los resultados.

Se evaluaron las imágenes radiológicas iniciales y de seguimiento incluyendo los datos en el formato.

Se introduce la información a una base de datos analizando a través del sistema SPSS obteniendo tablas, gráficos y frecuencias para el análisis.

Recolección de la información

Se crearon dos instrumentos de medición: El formato para la recolección de datos de forma manual que incluye variables demográficas de los pacientes, causas y tipos de deformidades y la base de datos del sistema SPSS.

Fuentes y procesamiento de los datos

La recolección de la información se llevo a cabo por el grupo medico investigador de la clínica de Cirugía de Columna y Pelvis del Departamento de Ortopedia y Traumatología.

ANÁLISIS DESCRIPTIVO

Se revisaron un total de 102 historias clínicas de pacientes con escoliosis tratada quirúrgicamente, de las cuales 66 correspondían a escoliosis idiopática del adolescente, 17 a escoliosis congénita y 19 a otros tipos de escoliosis. Del grupo de pacientes con escoliosis idiopática del adolescente, 56 casos fueron tratados por vía posterior y 10 casos por vía anterior, los cuales representan la población de este estudio.

ABORDAJE ANTERIOR Y POSTERIOR DE COLUMNA

En la mayoría de los casos la elección del abordaje de la columna dorsal depende del sitio de ubicación de la patología primaria. El abordaje de las enfermedades o de las deformidades que afectan principalmente a los cuerpos vertebrales, en su parte anterior, puede hacerse directamente a través del tórax o a través de una costotransversectomía posterolateral o una lumbotomía mientras que las lesiones de los elementos posteriores pueden abordarse por vía posterior.

El abordaje transtorácico de la columna vertebral debió esperar el desarrollo de técnicas más complejas y de los sistemas de apoyo necesarios para reducir los riesgos de la cirugía torácica.

Este abordaje ha sido utilizado para corregir ciertas deformidades escolióticas, particularmente cuando existe deficiencia de los elementos posteriores, como ocurre en el mielomeningocele. Ha sido utilizado para reseca algunas deformidades anteriores fijas, y también para corregir cifosis rígidas y graves.

Los injertos óseos por vía anterior tienen una incidencia más elevada de fusión estable que los injertos aplicados por vía posterior. Están sujetos a fuerzas compresivas quedando fijos a una amplia área de hueso cortico-esponjoso entre los cuerpos vertebrales.

El abordaje anterolateral de las vértebras lumbares constituye una extensión de la incisión estándar a nivel del flanco utilizada durante años por los cirujanos generales para efectuar la simpatectomía lumbar. La incisión transversal a nivel del flanco como abordaje de la cadena simpática proporciona limitado acceso a los cuerpos de las tres últimas vértebras lumbares. Extendiendo esta exposición con una incisión larga y oblicua.

ASPECTOS ETICOS Y LEGALES

Se firmó consentimiento informado previamente a cada uno de los procedimientos quirúrgicos, explicando la naturaleza y el procedimiento quirúrgico así como los posibles riesgos y complicaciones. En caso de pacientes menores se consintió por escrito previo aval de los dos padres.

La presente investigación se clasifica dentro de las investigaciones sin riesgo ya que el estudio no va a interferir en el manejo clínico del paciente, además se ajusta a principios éticos y científicos establecidos por la ley bajo el cumplimiento de las normas de la declaración de Helsinki.

Se protegerá la seguridad, dignidad y la privacidad de los pacientes sin necesidad de divulgar sus nombres durante la presentación de los resultados y no se alterara la información de las historias clínicas.

La investigación se someterá a una evaluación y aprobación del Departamento de Ortopedia y traumatología.

RESULTADOS

La edad promedio a la cual se realizó el procedimiento quirúrgico fue de 16 años, con una mínima de 12 años y una máxima de 26 años; con respecto al sexo se intervinieron 8 mujeres y 2 hombres.

En la Tabla 1 se representa la maduración esquelética de los pacientes de acuerdo al signo de Risser

TABLA N° 1. Clasificación de Risser

RISSE	FRECUENCIA
3	1
4	2
5	7

De acuerdo al tipo de curva predominaron las toracolumbares (5 pacientes) que corresponde al tipo 5 en la clasificación de Lenke (caso clínico 1), seguido por curvas lumbares en 4 pacientes (caso clínico 2) y una torácica.

La magnitud prequirúrgica de las curvas toracolumbares y lumbares osciló entre 20 y 50 grados con un promedio de 40 grados, valores que disminuyeron significativamente en el posoperatorio, llegando en promedio en 9 grados. El porcentaje de corrección obtenido estuvo entre 40% y 100% con una media de 79%. Durante el seguimiento no se encontró en ningún paciente pérdida de la corrección (Tabla 2).

TABLA Nº 2. Distribución de la magnitud de la curvatura toracolumbar en las proyecciones radiológicas.

VARIABLE	N	Mínimo	Máximo	Media	Desv. típ.
Magnitud curva					
Toracolumbar	10	20	50	40,80	8,991
Prequirúrgica					
Magnitud curva					
Toracolumbar	10	0	30	9,30	9,922
Postquirúrgica					
Porcentaje de corrección	10	40,00	100,00	79,5200	20,29108
Perdida corrección en el seguimiento	10	0	0	,00	,000

Los pacientes con curvas toracolumbares presentaban asociada una curva torácica principal con una magnitud media de 37° por el método de Cobb, que corregía a 17° en el test de escoliosis y en el postoperatorio corrigieron a 3° (Tabla 3).

TABLA Nº 3. Distribución de la magnitud de la curvatura torácica principal en las proyecciones radiológicas.

VARIABLES	Mínimo	Máximo	Media	Desv. típ.
TORACICA PRINCIPAL AP	26	50	37,40	10,479
TORACICA PRINCIPAL TEST	9	24	17,25	6,185
TORACICA PRINCIPAL POSTQUIRURGICA	0	8	2,67	4,619

Respecto al balance en el plano coronal se encontró mejoría con el tratamiento quirúrgico, pasando de un imbalance promedio de 19,0 mm en el preoperatorio a 2,0 mm en el posoperatorio (Tabla 4).

TABLA N° 4. Imbalance coronal e imbalance postoperatorio.

VARIABLE	N	Mínimo	Máximo	Media	Desv. típ.
Imbalance Coronal	10	5	35	18,60	7,691
Imbalance Postoperatorio	10	0	7	2,20	2,658

En cuanto al plano sagital se refiere, la media de cifosis prequirúrgica fue de 37,6° y la posquirúrgica de 30°, la lordosis paso de 46° prequirúrgica a 35° posquirúrgica. (Tabla 5).

TABLA N° 5. Cifosis y lordosis pre quirúrgico y postquirúrgico.

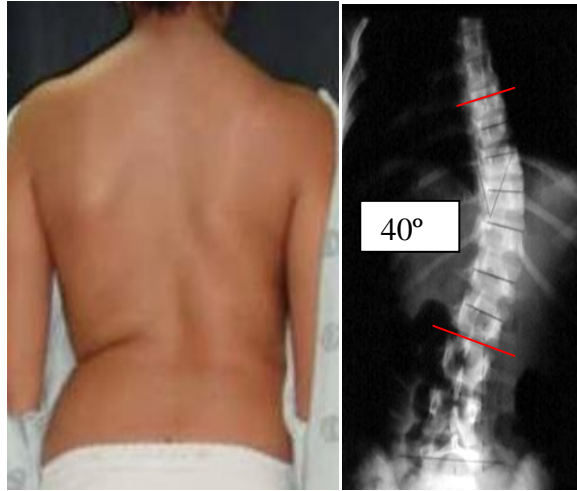
VARIABLES	Mínimo	Máximo	Media	Desv. típ.
CIFOSIS				
PREQUIRURGICA	25	55	37,60	13,831
CIFOSIS				
POSTQUIRURGICA	24	36	30,00	6,000
LORDOSIS				
PREQUIRURGICA	30	70	46,00	15,166
LORDOSIS				
POSTQUIRURGICA	25	40	35,00	8,660

En relación al tiempo quirúrgico empleado para la técnica de corrección de escoliosis con instrumentación anterior, se encontró un promedio de 135 min. Para la artrodesis se utilizaron injertos óseos autólogos de costilla o cresta ilíaca en la mayoría de los pacientes (8 casos).

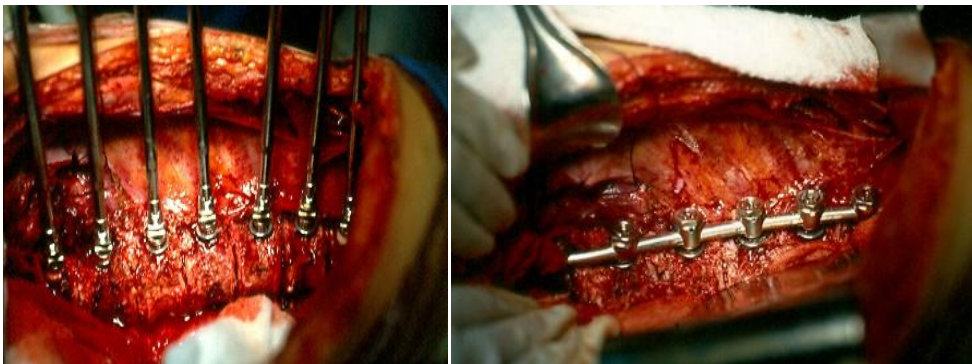
Como complicaciones con la presente técnica, se presentó un déficit neurológico transitorio de raíces lumbares (monoparesia inferior L2 – L4), un shock hipovolémico transoperatorio y una descompensación de la curva torácica principal compensatoria, que requirió cirugía complementaria para extender la artrodesis a dicha curva por vía posterior.

CASO Nº 1

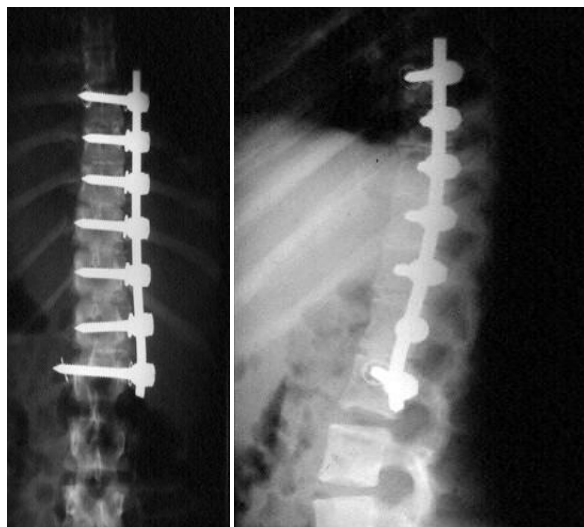
Mujer de 18 años con escoliosis toracolumbar (Lenke 5NB) de T8 – L2.



Imágenes transoperatorias de la técnica de fijación anterior



Resultado posoperatorio donde se aprecia corrección a 0° y preservación de la cifosis torácica



CASO Nº 2

ombre de 20 años con escoliosis lumbar izquierda L1 – L5 y curva torácica derecha compensatoria T8 – T12 (Nótese vértebra transicional L6).

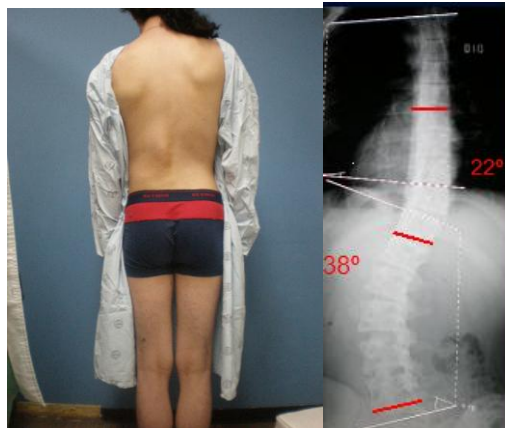
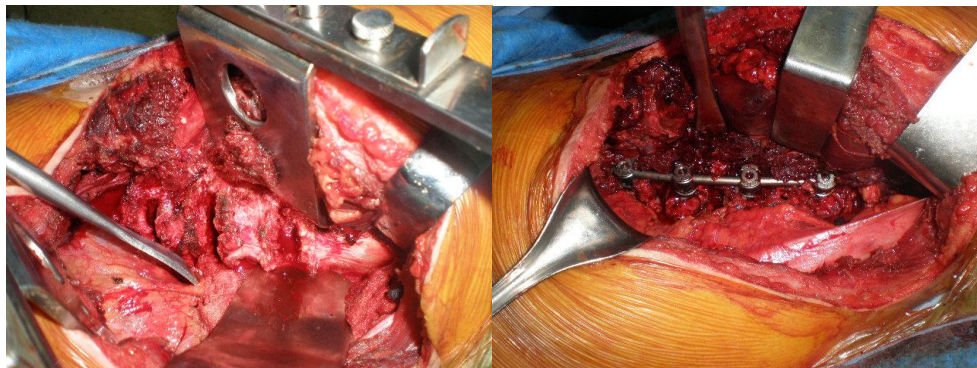
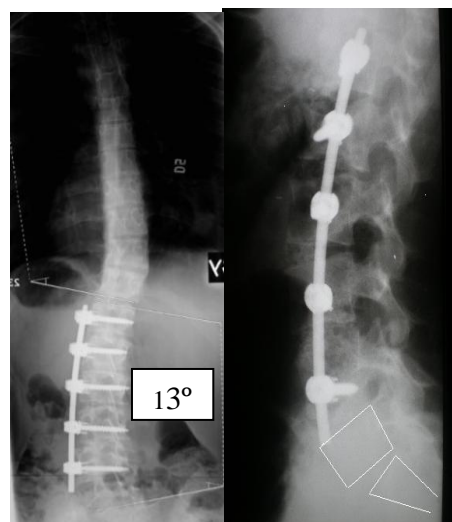


Imagen transoperatoria de las discectomías y fijación L1 – L5



Resultado posoperatorio donde se aprecia corrección satisfactoria, adecuado balance y preservación de la lordosis lumbar.



DISCUSIÓN

En esta serie se revisaron 10 pacientes con una edad promedio de 16 años e índice de Risser de 5, lo cual se correlaciona con la edad promedio de instrumentación anterior encontrado en la literatura.^{1, 11, 14}

De los 10 pacientes de este estudio, 9 presentaban curvas toracolumbares y lumbares y solo 1 curva torácica, similar a los descrito en la literatura, esta presentación es debida a que en las escoliosis torácicas la deformidad se estructura de una manera mas rápida que en las deformidades toracolumbares y lumbares, por tal motivo se logra mayor flexibilidad y se logra una corrección adecuada y un balance posoperatorio satisfactorio sin necesidad de realizar fijaciones largas para mantenerlas¹⁴

La magnitud de las curvas toracolumbares de nuestra población tenia una media de 40.4°, con una corrección postoperatoria del 79%, resultados que al ser extrapolados a los datos reportados en otras series son resultados óptimos, lo que probablemente se debe a la adecuada planeación de los niveles a ser instrumentados y la selección de los pacientes para la realización del procedimiento^{11, 14}

Se logro preservar dentro de parámetros normales las curvas fisiológicas sagitales especialmente la lordosis lo cual es una ventaja sobre la instrumentación posterior, sin embargo alguna literatura sugiere también que la instrumentación por vía anterior permiten mantener la cifosis torácica en niveles mas cercanos a lo fisiológico que lo que se logra con la instrumentación posterior^{11, 14}

En la población de estudio no se presentaron complicaciones agudas salvo un caso de neuroapraxia con resolución espontánea y no se reportó ningún caso de pseudoartrosis y solo 1 paciente requirió ser llevado a reintervención para extender los límites de la artrodesis datos considerados óptimos debido a que no se encontraron complicaciones severas o reportadas en la literatura como compromiso de la capacidad pulmonar, aflojamiento o fatiga de material ¹⁴.

En nuestra investigación, en ningún caso permitimos algún tipo de intervención por parte de las casas de instrumentación.

Tenemos que aclarar que en nuestro trabajo, existen algunas fuentes de error y limitaciones que no nos permiten dar conclusiones con un poder estadístico importante; como el diseño del estudio (serie de casos), en el cual no hay comparación, ni aleatorización que nos permita hacer inferencias, en este tipo de diseño tampoco podemos medir incidencia de complicaciones ni calcular riesgo. Por ser retrospectivo nos puede generar posibles sesgos de registro al hacer la revisión de las historias clínicas; En la recolección de los datos se encontró que algunos pacientes no tenían los datos completos de algunas variables (índice de masa corporal, ganancia de talla, tiempo quirúrgico), por lo que probablemente esto pudo afectar los resultados encontrados. Se pudo presentar sesgo de clasificación debido a las variaciones inter e intraobservador de las variables relacionadas con mediciones.

BIBLIOGRAFIA

1. Kuklo T.R., Lenke L.G., Graham E.J.: Correlation of radiographic, clinical, and patient assessment of shoulder balance following fusion versus nonfusion of the proximal thoracic curve in adolescent idiopathic **scoliosis**. *Spine* 27. 2013-2020.2002;
2. Risser J.: The iliac apophysis: an invaluable sign in the management of **scoliosis**. *Clin Orthop* 11. 111-119.1958;
3. Lenke L.G., Betz R.R., Harms J., et al: Adolescent idiopathic **scoliosis**: a new classification to determine extent of spinal arthrodesis. *J Bone Joint Surg Am* 83. 1169-1181.2001;
4. Richards B.S., Sucato D.J., Konigsberg D.E., et al: Comparison of reliability between the Lenke and King classification systems for adolescent idiopathic **scoliosis** using radiographs that were not premeasured.
5. Betz R.R., Harms J., Clements , 3rd , 3rdD.H., et al: Comparison of anterior and posterior instrumentation for correction of adolescent thoracic idiopathic **scoliosis**. *Spine* 24. 225-239.1999;
6. Hurford , Jr. , Jr.R.K., Lenke L.G., Lee S.S.: Prospective radiographic and clinical outcomes of dual-rod instrumented anterior spinal fusion in adolescent idiopathic **scoliosis**: comparison with single-rod constructs. *Spine* 31. 2322-2328.2006
7. Lenke L.G., Betz R.R., Clements D., et al: Curve prevalence of a new classification of operative adolescent idiopathic **scoliosis**: does classification correlate with treatment?. *Spine* 27. 604-611.2002

8. Kaneda K., Shono Y., Satoh S., et al: New anterior instrumentation for the management of thoracolumbar and lumbar scoliosis. Application of the Kaneda two-rod system. *Spine* 21. (10): 1250-1261.1996;[discussion: 1261–2
9. Sweet F.A., Lenke L.G., Bridwell K.H., et al: Prospective radiographic and clinical outcomes and complications of single solid rod instrumented anterior spinal fusion in adolescent idiopathic scoliosis. *Spine* 26. (18): 1956-1965.2001
10. Bridwell K.H.: Surgical treatment of idiopathic adolescent scoliosis. *Spine* 24. (24): 2607-2616.1999
11. Douglas C. Burton, MD, Marc A. Asher, MD, and Sue Min Lai, PhD. Patient-Based Outcomes Analysis of Patients With Single Torsion Thoracolumbar–Lumbar Scoliosis Treated With Anterior or Posterior Instrumentation An Average 5- to 9-Year Follow-up Study. *SPINE* Volume 27, Number 21, pp 2363–2367
12. Sean M. Jones-Quaidoo and Vincent Arlet. Instrumentation alternatives for adolescent idiopathic scoliosis *Current Opinion in Orthopaedics* 2007, 18:234–247
13. *Steven Mardjetko, MD. Anterior Surgery in the Management of Scoliosis Part I: Introduction and Anterior Release. Contemporary Spine Surgery VOLUME 6 _ NUMBER 2 _ FEBRUARY 2005*
14. Fabien D. Bitan, MD, Michael G. Neuwirth, MD, Paul L. Kuflik, MD, Andrew Casden, MD, Norman Bloom, MD, and Sid Siddiqui, MD. The Use of Short and Rigid Anterior Instrumentation in the Treatment of Idiopathic Thoracolumbar Scoliosis A Retrospective Review of 24 Cases. *SPINE* Volume 27, Number 14, pp 1553–1557

UNIVERSIDAD MILITAR NUEVA GRANADA
FACULTAD DE MEDICINA
DEPARTAMENTO DE ORTOPEDIA Y TRAUMATOLOGIA

ESCOLIOSIS IDIOPATICA DEL ADOLESCENTE
CORRECCIÒN QUIRURGICA POR VIA ANTERIOR
TECNICA DE TRASLACION-ROTACION

TRABAJO DE INVESTIGACIÒN
REQUISITO PARA OPTAR AL TÍTULO DE
ORTOPEDISTA Y TRAUMATÓLOGO

AUTOR PRINCIPAL

Dr Javier Matta Ibarra

Cirujano de Columna Vertebral, Pelvis y Acetábulo
Director del programa de Especialización en Cirugía de Columna Vertebral,
Pelvis y Acetábulo.
Servicio de Ortopedia y Traumatología.
Universidad Militar Nueva granada-Hospital Militar Central.

COAUTORES

Dr Edward Walteros Ramírez

Programa de Cirugía de Columna Vertebral, Pelvis y Acetábulo
Universidad Militar Nueva Granada - Hospital Militar Central.

Dr Miguel Ángel Mahecha Gutiérrez

Residente de II año Ortopedia y Traumatología
Universidad Militar Nueva Granada - Hospital Militar Central.

Bogotá D.C., 05 de junio de 2012